

---

---

# Ремоделирование альвеолярного отростка в процессе ортодонтического лечения системой пассивных самолигирующих брекетов

ГАФАРОВ В.Г., ХАБИБУЛЛИНА Э.К., ВАГАПОВ М.М.

МУ «Стоматологическая поликлиника №2»

Уфа, Россия

---

*РЕФЕРАТ.* В работе изучены процессы ремоделирования альвеолярных отростков при ортодонтическом лечении 20 пациентов в возрасте от 14 до 18 лет. Полученные результаты указывают на возможности значительной перестройки костных структур верхней и нижней челюсти при лечении системой пассивных саморегулирующихся брекетов.

*КЛЮЧЕВЫЕ СЛОВА:* альвеолярные отростки, ортодонтическое лечение, система пассивных самолигирующих брекетов

---

## ВВЕДЕНИЕ

По данным эпидемиологического стоматологического обследования населения РФ за период с 1996 по 1998 годы, количество зубочелюстных аномалий у детей в среднем составило 60%. У подростков и взрослых в возрасте от 15 до 21 года по данным В.М. Безрукова с соавторами (2000 г.), эта цифра колеблется от 41,1% до 95,3% (Хорошилки-

на Ф.Я., 2006г.). По данным С.А. Гунаевой (2006г.) в городе Уфе распространенность зубочелюстных аномалий в возрасте 15 лет составляет 77,5%.

Различные виды аномалий окклюзии могут вызвать у пациентов проблемы трех типов: психосоциальные — связанные с ухудшением челюстно-лицевой эстетики; функциональные (нескоординированность мускулатуры, боль, расстройство функций ВНЧС, проблемы с жеванием,

глотанием или речью); увеличенная подверженность травмам, заболевания пародонта или разрушение зубов в результате аномалии окклюзии.

В современном обществе ровные зубы и приятная улыбка имеют позитивный статус на всех социальных уровнях. Это отражает значение, уделяемое эстетике лица, как фактору социального и карьерного роста. Чем больше надежд родители возлагают на ребенка, тем более вероятно, что при наличии даже незначительных дефектов челюстно-лицевой области, они будут обращаться за помощью к врачу-ортодонт.

На современном этапе развития стоматологии в целом, и ортодонтии в частности, врачам-ортодонтам предоставлен большой выбор различных систем и методик лечения пациентов. «Невзирая на возраст, существуют две основные цели ортодонтического лечения — создание здоровой окклюзии и улучшение внешнего вида пациента» (R.G. Alexander, 1998). В ортодонтической практике стоматологической поликлиники №2 г. Уфы, для лечения как взрослых пациентов, так и детей, была апробирована система пассивных самолигирующих брекетов «Damon».

«Damon-system» — это сочетание пассивных самолигирующих брекетов и высокотехнологичных дуг. Эта система не требует фиксации брекета к проволочной дуге с помощью лигатур, как это делается в традиционной механике (например, в брекетах «Mini Diamond 2000»). В «Damon-system» фиксация дуги в пазах брекета осуществляется за счет крышечки, которая легко открывается и закрывается.

При использовании системы пассивного самолигирования уже на начальном этапе лечения происходит значительное расширение как верхнего, так и нижнего зубного ряда. Расширение происходит за счет костной перестройки — так называемой ремоделиции альвеолярного отростка. Автор методики, доктор Дуэйт Деймон, считает, что перемещение зубов происходит вместе с костной тканью. Перемещение зубов и формирование зубоальвеолярных дуг происходит не только под действием силы ортодонтического аппарата, но и за счет силы мышц челюстно-лицевой области, определяя наиболее физиологичное положение зубов. Доказывает это и тот факт, что, несмотря на одинаковую форму применяемых в этой системе проволочных дуг, у каждого пациента под действием мышц челюстно-лицевого комплекса формируется своя оптимальная форма и ширина зубоальвеолярного отростка.

Ремоделирование альвеолярного отростка отчетливо прослеживается при анализе компьютерных

томогра мм: в активном периоде ортодонтического лечения происходит частичная физиологическая резорбция альвеолярного отростка — снижается оптическая плотность костной ткани, выявляются признаки резорбции кортикальной пластинки. Этот этап ремоделирования и делает возможным смещение зубов в пределах альвеолярного отростка. В дальнейшем происходит консолидация костной ткани с восстановлением ее нормальной структуры.

Возможность значительного расширения зубных рядов с ремоделицией альвеолярного отростка позволяет лечить как подростков, так и взрослых пациентов без удаления постоянных зубов в случаях с большой скученностью, позволяя ориентироваться при составлении плана лечения не на имеющийся дефицит места в зубной дуге, а в большей степени на лицевые признаки пациента.

Лечение системой «Damon» состоит из четырех основных фаз.

1. «Начальная фаза» (стадия Cu Ni-Ti легкой круглой дуги). На этой стадии зубы свободно скользят вдоль дуги, а мышцы лица и губ оказывают в отношении резцов эффект губного бампера.

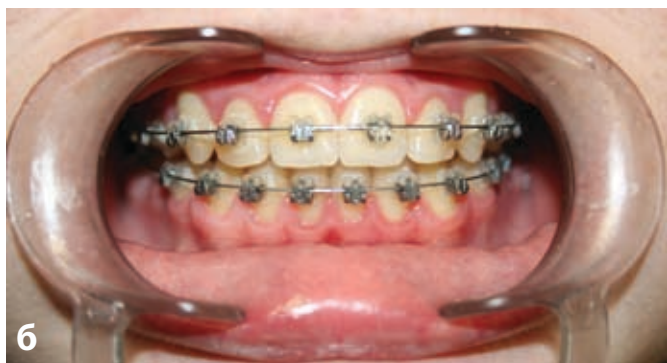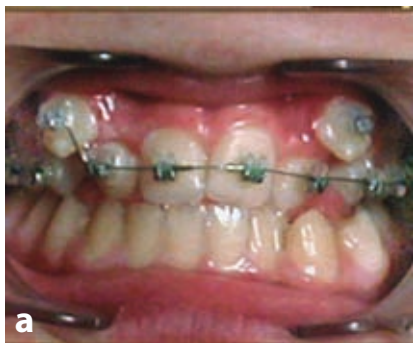2. «Фаза высокотехнологичной дуги». На этой стадии начинается работа над торком, ангуляцией корней, завершение исправления ротаций, продолжается исправление формы зубной дуги, закрываются пространства в переднем участке.

3. «Фаза основной механики». Она включает в себя закрытие пространств в боковых участках, коррекцию соотношений зубов в сагиттальном и трансверсальном направлениях. На этом этапе в основном применяются дуги из нержавеющей стали.

4. «Фаза завершения».

Принципиальное отличие данной техники заключается в том, что работая по пассивному принципу, система практически не создает трения, стимулируя более функциональное перемещение зубов. «Уменьшая прерывание кровотока при передвижении зубов с помощью легких дуг, сокращается время лечения взрослых пациентов до показателей у детей». (Дуэйт Дэймон, 2006) Важным фактором ортодонтического лечения являются интервалы между посещениями. В традиционной механике они составляют в среднем 4-5 недель, при применении «Damon-system» они удлиняются до 8-10 недель. По мнению доктора У.Р. Профита, «слишком частые активации системы и прерывание процесса лечения могут принести вред зубам или кости, тогда как более редкие встречи с пациентом такой

**Рис. 1.** Пациент И. 14 лет. Пример лечения зубочелюстной аномалии без предварительного расширения зубных рядов. а — фиксация аппаратуры; б — вторая фаза ортодонтического лечения (через 7мес)



вред предотвращают или хотя бы уменьшают» (Дуайт Дэймон, 2004). Также расширяются показания для лечения пациентов без удаления постоянных зубов, даже без предварительного расширения зубных рядов (рис. 1).

В случаях с удалением малые силы позволяют круговой мышце рта и подбородочной мышце удерживать правильное положение резцов, предотвращая их протрузию, в то время, когда скученность распределяется по пути наименьшего сопротивления, то есть на место удаленного зуба.

## ЦЕЛЬ ИССЛЕДОВАНИЯ

Изучение принципа ремоделирования альвеолярного отростка в процессе ортодонтического лечения с использованием системы пассивных самолигирующихся брекетов.

## МАТЕРИАЛЫ И МЕТОДЫ ИССЛЕДОВАНИЯ

Для исследования было выбрано 20 пациентов — 11 пациентов женского пола и 9 мужского, в возрасте от 14 до 18 лет. Их разделили на 2 группы по 10 человек в каждой. К первой группе отнесли пациентов, ортодонтическое лечение которых проводили на « Damon-system», ко второй — на брекетах «Mini Diamond

2000» фирмы Ormco (традиционная механика).

Всем пациентам до лечения и по завершении второй фазы лечения были изготовлены контрольно-диагностические модели (КДМ). В каждой группе измеряли основные биометрические параметры КДМ: длину зубного ряда по Nance, трансверзальные размеры зубных рядов по Pont, длину переднего отрезка зубного ряда по Korkhaus, ширину и длину апикального базиса по Н.Г.Снагиной. Оценку этих параметров проводили на фазе лечения высокотехнологичными дугами. Семи пациентам из второй группы ортодонтическое лечение начали с расширения верхней челюсти (съёмными ортодонтическими аппаратами в 5 случаях и аппаратом Дерихсвайлера в 2-х случаях). Предварительное расширение верхней челюсти пациентам первой группы не проводили (таб. 1).

Общий дефицит места в зубной дуге (по Nance) на верхней челюсти у пациентов первой группы в среднем составил 5,8 мм, на нижней челюсти — 6,4 мм. У пациентов второй группы — 5,7 мм на верхней челюсти и 6,7 мм — на нижней. Полученные нами результаты, отраженные в таблице 1, позволяют заключить, что у пациентов первой группы по завершении второй фазы лечения, дефицит места в зубной дуге на верхней челюсти устранился в среднем на 89,7 %, на нижней — на 92,2 %. У пациентов 2 группы дефицит места в зубной дуге на верхней челюсти уменьшился на 55,2 %, на нижней — на 35,8% (по Nance).

Расширение зубной дуги в области первых премоляров, измеренное методом Pont, у пациентов 1 группы на верхней челюсти в среднем составило 4,5 мм (75 %) от необходимой величины в 6 мм, а на нижней челюсти — 3,1 мм (36,5%) от 8,5 мм. У пациентов 2 группы на верхней челюсти расширение зубной дуги в области первых премоляров в среднем составило 1,8 мм (32,7%) от 5,5 мм, на нижней — 1,5 мм (21,1%) от 7,1 мм.

Расширение зубной дуги в области первых постоянных моляров по Pont у пациентов 1 группы на верхней челюсти в среднем составило 2,1 мм (56,7%) от необходимой величины 3,7 мм, на нижней челюсти 1,6 мм (16,7%) от 9,6 мм. У пациентов 2 группы на верхней челюсти 0,8 мм (22,2%) от 3,6 мм, на нижней — 1,1 мм (12,4%) от 8,9 мм.

Для примера представлен клинический случай. Пациентка М. 18 лет. Диагноз: Двухсторонняя перекрестная окклюзия со смещением нижней челюсти вправо. Сужение верхнего и нижнего зубных рядов второй степени. Скученное положение фронталь-

**Таблица 1.** Результаты биометрических измерений контрольно-диагностических моделей челюстей (средние значения в мм)

Исследуемые параметры	Верхняя челюсть						Нижняя челюсть					
	до лечения		по завершении второй фазы лечения		разница		до лечения		по завершении второй фазы лечения		разница	
	I гр	II гр	I гр	II гр	I гр	II гр	I гр	II гр	I гр	II гр	I гр	II гр
Длина зубной дуги (по методу Nance)	94,6	95,3	99,8	98,5	5,2	3,2	80,9	81,8	86,8	84,2	5,9	2,4
Ширина зубной дуги в области $\frac{4}{4}   \frac{4}{4}$ (по Pont)	33,2	34	37,7	35,9	4,5	1,8	30,7	32,4	33,8	33,9	3,1	1,5
Ширина зубной дуги в области $\frac{6}{6}   \frac{6}{6}$ (по Pont)	46,7	47,3	48,8	48,1	2,1	0,8	40,8	42	42,4	43,1	1,6	1,1
Длина переднего отрезка зубной дуги (по Korkhaus)	17,9	17,6	19	18,2	1,1	0,6	13,9	13,6	15	14,3	1,1	0,7
Ширина апикального базиса	38,9	39	42,3	40,2	1,9	1,2	34,6	35,6	37,5	36,8	2,9	1,2
Длина апикального базиса	34,5	35,6	37,8	36,9	3,3	1,3	38,9	38,2	41,8	40,1	2,9	1,9

ной группы зубов верхней и нижней зубных дуг. Микродензия  $\frac{2}{2}$ . Вестибулярное положение 23, 33, 34, 44 зубов. Оральное положение 14, 22, 24, 32 зубов (рис. 2).

По данным измерения КДМ методом Pont установлено сужение верхней и нижней зубных дуг в области  $\frac{4}{4} | \frac{4}{4}$ ;  $\frac{6}{6} | \frac{6}{6}$  (рис. 3 а,б; 4 а,б).

По завершении 2 фазы лечения («Фаза высокотехнологичной дуги») отмечается расширение зубных дуг в области  $\frac{4}{4} | \frac{4}{4}$  на 6 мм (рис. 3 в); в области  $\frac{6}{6} | \frac{6}{6}$  на 3 мм (рис. 4 в); в области  $\frac{4}{4} | \frac{4}{4}$  — на 3 мм (рис. 3 в); в области  $\frac{6}{6} | \frac{6}{6}$  — на 2,5 мм (рис. 4 г).

## ЗАКЛЮЧЕНИЕ

Таким образом, в процессе лечения под влиянием сил ортодонтического аппарата и за счет сил мышц челюстно-лицевой области происходит устранение аномалий положения зубов, параллельно с ремоделированием альвеолярного отростка.

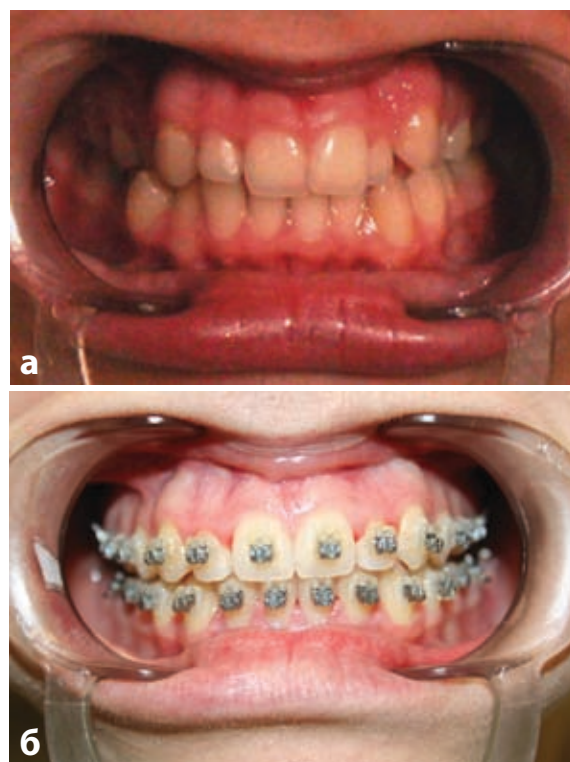


Рис. 2. Применение системы пассивного самолигирования «Damon System» у пациентки М., 18 лет. а — до лечения, б — в процессе лечения (через 6,5 месяцев)




Рис. 3. Измерение КДМ пациентки М., 18 лет. Ширина зубной дуги в области  $\frac{4}{4} | \frac{4}{4}$  по Pont. а, б — до лечения; в, г — в процессе ремоделирования альвеолярного отростка

Сравнительный анализ двух систем лечения зубочелюстных аномалий (система пассивного самолигирования «Damon» и традиционные лигатурные брекет-системы «Mini Diamond 2000» фирмы Ormco) путем биометрических измерений контрольно-диагностических моделей, показал преимущество системы пассивного самолигирования по всем исследованным нами параметрам КДМ (длина зубного ряда по Nance, определение трансверсальных размеров зубных рядов по Pont, определение длины переднего отрезка зубного ряда по Korkhaus, определение ширины и длины апикального базиса по Н.Г. Снагиной). Кроме этого, применение систе-

мы пассивного самолигирования позволяет снизить риск таких характерных для традиционной механики осложнений, как ишемия и склерозирование, развивающихся вследствие избыточного сжатия тканей пародонта.

Высокая эффективность системы пассивных самолигирующихся брекетов в большинстве случаев позволяет достичь хороших результатов без использования быстрого небного расширения и удалений зубов. Легкие силы «Damon-system» помогают получать то, что хотят пациенты — прекрасную улыбку с минимальным количеством дополнительных приспособлений и гораздо более высоким уровнем комфорта.




Рис. 4. Измерение КДМ пациентки М., 18 лет. Ширина зубной дуги в области  $\frac{6}{6} | \frac{6}{6}$  по Pont. а, б — до лечения; в, г — в процессе ремоделирования альвеолярного отростка

## ЛИТЕРАТУРА

- Alexander R.G. : THE ALEXANDER DISCIPLINE: ИТМО, 1998-с. 127.
- Гунаева С.А. Распространенность зубочелюстных аномалий у детей города Уфы и обоснование их комплексной профилактики: - М. Автореф., 2006, с. 11.
- Деймон Д. Руководство по применению системы пассивного самолигирования Damon-system 2. С.-П., 2005. - С. 3-4.
- Деймон Д. Damon-system 2: новое поколение брекетов для лучшего результата // Орто Соло. - 2004-№9.-С. 4-7.
- Проффит У.Р. Современная ортодонтия: - М.: МЕДпресс-информ, 2006. 21- 22 с.
- Хорошилкина Ф.Я. Дефекты зубов, зубных рядов, аномалий прикуса, морфофункциональные нарушения в челюстно-лицевой области и их комплексное лечение: Учеб.пособ.-М.: МИА, 2006. - С. 27-28.
- Гунаева С.А. Распространенность зубочелюстных аномалий у детей города Уфы и обоснование их комплексной профилактики: - М., Автореф., 2006, с.11.
- Дуайт Дэймон. Рабочая тетрадь ортодонта. Руководство по применению системы пассивного самолигирования DamonSystem 2 С.-П., 2005, 3-4с.
- Проффит У.Р. Современная ортодонтия: - М.: МЕДпресс-информ, 2006. 21- 22 с.
- Дуайт Дэймон. Damon System 2: новое поколение брекетов для лучшего результата // Орто СОЛО, ЗАО «Дентал-Комплекс», № 7, 2004, 4-7 с.
- Хорошилкина Ф.Е. Ортодонтия. Дефекты зубов, зубных рядов, аномалий прикуса, морфофункциональные нарушения в челюстно-лицевой области и их комплексное лечение: Учеб. пособие. – М.: МИА, 2006. 27 с.