

Аллогенные соединительно-тканые трансплантаты в оперативном лечении урологических заболеваний

ПАВЛОВ В.Н., НИГМАТУЛЛИН Р.Т., САФИУЛЛИН Р.И.

ФГУ «Всероссийский Центр глазной и пластической хирургии Росздрава»
ГОУ ВПО «Башкирский государственный медицинский университет Росздрава»

Уфа, Россия

РЕФЕРАТ. В статье приводятся клинические результаты применения биоматериалов Аллоплант в урологической практике. Авторами обосновано применение биоматериалов для замещения объемных дефектов тканей, для фиксирующей пластики, каркасной пластики и мембранного биоматериала. В работе заложены основы регенеративной урологии с использованием биоматериалов Аллоплант.

КЛЮЧЕВЫЕ СЛОВА: биоматериалы Аллоплант, аллогенная трансплантация.

ВВЕДЕНИЕ

Актуальность исследования

Проблема полноценного восстановления пораженного патологическим процессом органа и восстановления полностью или частично утраченных функций всегда была актуальна для урологии (Глыбочко П.В., 2003; Лопаткин Н.А., 2005). Современные тенденции развития оперативной урологии предусматривают прежде всего широкое внедрение реконструктивно-восстановительных технологий (Лоран О.Б., 2005; Аляев Ю.Г., 2006). Повсеместное распространение получили технологии с использованием синтетических материалов, однако наряду со значительным прогрессом, достигнутым при использовании гетерогенных материалов в современной хирургии, это вызвало развитие ряда специфических осложне-

ний. Поэтому в последние годы в урологии растет интерес к возможности использования принципов регенеративной хирургии (Мулдашев Э.Р., 2005; Коган М.И., 2006; Kovac V.G., 2006).

В настоящее время ведущими зарубежными научно – производственными коллективами разрабатываются биологические препараты для урологии (Spok S., 1998). Основными требованиями к их применению являются полноценное приживление и управляемая регенерация с возможностью восстановления структуры и функции органа. Это наиболее важно при использовании трансплантатов в патологически измененных органах.

Однако разработка и внедрение в урологическую практику соединительно-тканых трансплантатов имеют свои особенности. Это прежде всего биофизическая и биохимическая устойчивость материалов при контакте с мочой, профилактика форми-

рования конкрементов, мочевых затеков, свищей и т.д. (Коган М.И., 1988 – 2000). Особые условия для адекватного функционирования этих трансплантатов диктуют необходимость улучшения условий приживляемости при наличии специфической мочевой инфекции. Между тем представляется перспективным использование аллогенного коллагена для обеспечения сходности архитектоники соединительно-тканного каркаса донорской ткани и тканевого ложа реципиента.

Ранее были разработаны и внедрены в клиническую практику следующие основные виды аллотрансплантатов: фиксирующие, мембранные, каркасные и объемные (Мулдашев Э.Р., Нигматуллин Р.Т., 2005). Для изготовления этих материалов применяются аллогенные ткани – твердая мозговая оболочка, брюшина, сухожилия, различные отделы дермы и клетчатки. В зависимости от архитектоники тканей и способа их обработки материалам придаются различные свойства – микробная устойчивость, адгезивность, гемостатичность и др. (Нартайлаков М.А., 1999 – 2005; Муслимов С.А., 2002; Нигматуллин Р.Т., 2004; Тимербулатов В.М., 2004).

Трансплантационные технологии перспективны и актуальны как для общей урологии, так и для ее субспециальностей – андрологии, урогинекологии, онкоурологии. В общей урологии актуальны мембранные препараты для нефропексии, а препараты с гемостатическими свойствами для открытой и лапароскопической резекции почки. Для онкоурологии – мембранные препараты с адсорбцией на них противоопухолевых препаратов – иммуноглобулинов и интерлейкинов для открытой и лапароскопической резекции почки при раке. Для урогинекологии – фиксирующие препараты для кольпосуспензии и уретроцервикосуспензии и мембранные при пластике пузырно-влагалищных свищей. Для андрологии – объемные и мембранные трансплантаты для фаллопластики и коррекции белочной оболочки кавернозных тел.

Требования, предъявляемые к данным видам трансплантатов, должны учитывать как общебиологические параметры по приживляемости и замещению функционально адекватным регенератом, так и специфические для использования в урологии.

Таким образом, представляется актуальным проведение экспериментального-клинического исследования, направленного на разработку и внедрение в клиническую практику аллогенных соединительно-тканых препаратов для оперативного лечения основных урологических заболеваний.

Цель работы

Улучшение результатов оперативных вмешательств при урологических заболеваниях путем разработки, экспериментально-морфологического обоснования и клинического применения аллогенных соединительнотканых трансплантатов.

Задачи исследования

1. Разработать модифицированные аллогенные соединительно-тканые трансплантаты для объемной, мембранной, фиксирующей и каркасной пластики для использования в урологической практике:

- мембранные трансплантаты с гемостатическими свойствами при операции резекции почки для открытой и малоинвазивной хирургии;

- мембранные трансплантаты с противоопухолевыми свойствами для открытой и малоинвазивной хирургии при резекции почки по поводу почечно-клеточного рака;

- мембранные трансплантаты для пластики пузырно-влагалищных свищей;

- мембранные трансплантаты для нефропексии;

- мембранные препараты при лечения болезни Пейрони;

- трансплантаты для фиксирующей пластики при лечении

- недержания мочи у женщин;

- аллотрансплантаты со свойствами ингибирования рубца

- при лечении вторичного склероза шейки мочевого пузыря и склероза предстательной железы.

- объемные трансплантаты для корригирующей фаллопластики.

2. В экспериментально – морфологических исследованиях изучить общие закономерности регенерации тканей при пересадке аллогенных соединительно-тканых трансплантатов в органах мочевыделительной и половой систем.

3. На основании морфологического анализа биопсийных препаратов изучить клинические особенности приживления основных видов аллогенных соединительно-тканых трансплантатов, применяемых в урологии.

4. Провести клинко-анатомическое исследование возможности применения основных видов аллогенных соединительно-тканых трансплантатов в хирургии почек, мочевых путей и половых органов.

5. Разработать методы оперативного лечения урологических заболеваний с использованием основных видов аллогенных соединительно-тканых трансплантатов.
6. Изучить ближайшие и отдаленные результаты применения аллогенных трансплантатов при оперативном лечении урологических заболеваний.

Материалы и методы исследования

Биологические материалы, необходимые для практического применения, изготавливались из нескольких видов аллотрансплантатов по анатомическим особенностям строения в соответствии с поставленными задачами. Виды трансплантатов и спектр клинического применения представлены в табл. 1.

Донорские ткани обрабатывали и консервировали по технологии, разработанной во Всероссийском центре глазной и пластической хирургии г. Уфы (патент РФ №2189257). Данная технология заключается в следующем: донорский материал подвергается многоступенчатой физико-химической обработке, которая позволяет достигнуть мембранолиза и способствует экстракции наиболее иммуногенных компонентов тканей с сохранением коллагенового

компонентов тканей с сохранением коллагенового

Таблица 1. Клиническое использование аллогенных трансплантатов

Вид трансплантата	Аллогенная ткань	Свойства, определяющие применение	Область применения
Мембранный	Фиброзная капсула почки	Гемостатические	Резекция почки
	Фиброзная капсула почки	Противоопухолевые	Резекция почки при раке
	Белочная оболочка полового члена и яичка	Высокая прочность и эластичность	Для пластики кавернозных тел при болезни Пейрони
	Твердая мозговая оболочка	Высокая прочность	Для пластики пузырно-влагалищных свищей
	Твердая мозговая оболочка	Высокая прочность	Для нефропексии
Фиксирующий	Сухожилие	Высокая прочность	Для slingовых операций при недержании мочи
Каркасный	Сухожилие	Ингибитор процессов рубцевания	Для профилактики и лечения склероза предстательной железы и шейки мочевого пузыря
Объемный	Жировая ткань	Объемозамещающие	Для утолщающей фаллопластики

и эластического каркаса и биологических активных компонентов аморфного матрикса.

Трансплантаты данной серии прошли обязательные в России токсикологическую экспертизу и процедуру экспериментальных и клинических испытаний при Комитете по новой медицинской технике МЗ РФ (протоколы испытаний № 5610 и 5611 от 01.12.2005 г. ИЛ ФГУ «ВНИИМТ») и были сертифицированы (Регистрационное удостоверение № ФС 01033584/3159-06; Сертификат соответствия № РОСС RU.ИМ 02.В13996; ТУ 42-2-537-2002).

Мембранные трансплантаты изготавливались из кадаверных тканей – фиброзной капсулы почки, белочной оболочки полового члена и яичка, твердой мозговой оболочки.

Для пластики пузырно-влагалищных свищей и нефропексии мембранные аллотрансплантаты изготавливались из кадаверной твердой мозговой оболочки размерами 50x100 мм. Для замещения послеоперационных дефектов пещеристых тел полового члена нами применены мембранные аллотрансплантаты белочной оболочки полового члена и яичка.

Для уретроцервикосуспензии аллотрансплантаты изготавливались из сухожилия широкой фасции бедра или подошвенной мышцы. Приготовленные таким образом трансплантаты имели вид сухожильной полосы размерами 240x15 мм и толщиной 2 – 3 мм.

Аллотрансплантат для ингибирования процессов рубцевания использовался в диспергированном

виде и изготавливался из сухожилия подвздошно-реберных или пяточных мышц.

Для утолщающей фаллопластики использовался объемный аллотрансплантат из кадаверной жировой ткани в виде пластин размерами 20x50 мм и толщиной 4 – 6 мм.

Для придания аллотрансплантату гемостатических свойств при резекции и травматических повреждениях почки мембранный соединительно-тканый аллотрансплантат замачивали в концентрированном растворе гемостатического средства в течение 30 минут до полного пропитывания раствором, это приводит к равномерному распределению гемостатика по всей толщине биологической ткани. После этого вновь производили замораживание и окончательное лиофильное высушивание под вакуумом. В качестве гемостатического средства применяли криопреципитат, содержащий основные компоненты свертывающей системы крови, в том числе фибриноген и фибринстабилизирующий фактор XII. Для приготовления раствора используется стандартный сухой препарат криопреципитата (Государственный реестровый номер 80/713/2). Содержание криопреципитата в растворе составляет 25 Ед в 1 мл. Приготовленное таким образом средство имеет вид пористой пластины светло-желтого цвета размером 30x50 мм и толщиной 1 – 2 мм. Стерилизацию конечного продукта осуществляли ионизирующим излучением дозой 2,5 Мрад (25 кГр) на гамма-установке «Ротор» (НПФ «Атомбиотех», г. Москва). Готовые пластины герметично упаковывают в полиэтиленовые пакеты.

При резекции почки по поводу почечно-клеточного рака с целью профилактики метастазирования заболевания, препарат насыщался противоопухолевым лекарственным препаратом. В качестве иммуномодулирующего препарата использовался отечественный человеческий лейкоцитарный интерферон, полученный в цехе производства интерферона ФГУП НПО «Микроген» МЗ РФ «Иммунопрепарат» (г. Уфа) (ФСП 42-0504454104). Препарат представляет собой пластину аллотрансплантата с лейкоцитарным человеческим интерфероном с активностью не менее 10000 МЕ/мл, размерами 40x30x6мм.

В исследованиях *in vitro* оценивали гемостатические свойства мембранного аллотрансплантата по его влиянию на свертывающую систему крови. Контролем служила человеческая плазма. В серии опытов проверяли следующие показатели: время

рекальцификации, тромбиновое и протромбиновое время на смеси донорских плазм без добавления гемостатических препаратов.

В результате проведенных исследований установлено, что мембранный аллотрансплантат обладает выраженным гемостатическим эффектом за счет содержащегося в нем тканевого тромбoplastина (внешний путь свертывания) и в большей степени за счет активации фактора Хагемана (внутренний путь свертывания). Усиление гемостатического действия пластического материала в комбинации с тромбином и фибриногеном позволяет использовать их в клинике для эффективной остановки паренхиматозного кровотечения.

Проводились исследования биомеханических и биофизических свойств аллогенных соединительно-тканых трансплантатов для определения возможности применения аллотрансплантатов в разных областях урологии.

Сравнение между собой показателей относительного удлинения трансплантатов, при котором произошел их разрыв, показывает постепенное увеличение данного показателя в ряду «фиксирующий – каркасный – мембранный и объемный трансплантаты» от $1,18 \pm 0,01$ МПа у фиксирующего до $1,69 \pm 0,01$ МПа у объемного. Полученные биомеханические показатели связаны с особенностями конструкции волокнистого остова трансплантатов. Наибольшие показатели прочности и упругости при растяжении имеет трансплантат для фиксирующей пластики, который характеризуется однонаправленной (линейной) ориентацией пучков волокон и высокой плотностью их упаковки.

В экспериментальных исследованиях *in vivo* были использованы 315 белых крыс-самцов линии «Вистар» массой 180 – 220 г. Оперативные вмешательства выполняли под барбитуровым (40 мг/кг массы) и калипсоловым наркозом (40 мг/кг массы); болезненные процедуры – под эфирным рауш-наркозом. Животных содержали в условиях вивария на свободном пищевом режиме. Характер использования экспериментального материала представлен в табл. 2.

Механизмы резорбции аллогенного соединительно-тканного трансплантата связаны с лизосомной деградацией коллагена препарата. Морфологические данные – резкое увеличение количества макрофагов и фибробластов – подтверждаются данными биохимического исследования лимфы хилезной цистерны. Маркерные ферменты лизосом увеличивают активность в первые 7 суток

Таблица 2. Объем экспериментальных исследований

Вид аллотрансплантата	Оперативные манипуляции и воспроизводимые патологические состояния	Количество животных в группах	
		основная	контроль
Аллотрансплантат для мембранной пластики почки	1. Резекция почки 2. Формирование травмы 3. Формирование кист почки 4. Моделирование острого и хронического пиелонефрита	80	20
Аллотрансплантат с интерфероном	1. Исследование ранозаживляющей активности коллагена 2. Исследование резорбции 3. Исследование лимфообращения почки	85	30
Аллотрансплантат со свойствами ингибитора рубца	Исследование регенерации шейки мочевого пузыря	25	25
Аллотрансплантат для фиксирующей пластики	Исследование динамической и статической нагрузки на регенерат	43	7

после аллопластики, что, по-видимому, связано с влиянием операционной травмы, затем снижаются и вновь увеличивается в течение первого месяца эксперимента в 2 – 2,5 раза.

С целью общей характеристики состояния активности лизосом была определена активность кислой β -галактозидазы как маркерного фермента лизосом. Данный фермент является одним из ключевых лизосомных ферментов, поскольку участвует в расщеплении потерявших функциональное значение внутриклеточных структур и чужеродных гликопротеидов. Наибольшую концентрацию фермент имеет в макрофагах.

Определяли активность фермента в гомогенате аллотрансплантата в различные сроки приживления и резорбции и после разрушения мембран и рибосом тритоном X-100. В данной серии, без применения методов дифференциального центрифугирования, мы не касались тонких сторон состояния лизосомного аппарата клетки. Однако наш подход позволил с достаточной степенью точности оценить общую реакцию системы «рибосомы – лизосомы». Увеличение активности фермента в первые сутки, вероятно, связано с операционной травмой. Повышение активности совпадает по срокам с началом макрофагальной инфильтрации аллотрансплантата и продолжается во все сроки эксперимента. Результаты применения аллогенного материала для пластики дефектов интактной почки, связанные с механизмами активации макрофагов и увеличения интерстициального сброса лизосомных ферментов, позволили продолжить исследования механизмов резорбции препарата в патоло-

гически измененной почке. В экспериментальных исследованиях на 30 белых крысах- самцах при моделировании острого и хронического пиелонефрита исследовали маркерные ферменты лизосом в крови и лимфе хилезной цистерны. С целью общей оценки реакции рибосом и лизосом оценивали активность ферментов в нативном гомогенате («свободная активность») и после разрушения мембран тритоном X-100 («общая активность»).

Таким образом, дегенерация аллогенного коллагена, представленного аллотрансплантатом в интактной и патологически измененной почке, происходит с активацией лизосомной системы, что может иметь выраженное действие на стимуляцию общего репаративного процесса. С другой стороны, применение аллотрансплантата на фоне острого и хронического воспаления не ухудшает функцию почки и не снижает регенераторный потенциал, что позволяет расширить показания к клиническому применению.

В результате экспериментальных исследований установлено, что при укрытии культи почки аллотрансплантатом для замещения объемных дефектов ткани последний замещается плотно оформленной соединительной тканью в течение 6 месяцев и более, сохраняя при этом свой первоначальный объем. В первые дни после тампонады в области раны развивается умеренная воспалительная реакция с преобладанием в инфильтрате мононуклеаров. Поверхность трансплантата покрывается утолщенной капсулой, а вокруг него формируется тонковолокнистая соединительнотканная капсула, тампонирующая рану. Каркасная часть трансплантата за-

мещается оформленной в пучки соединительной тканью. Через 4 – 5 месяцев незамещенные участки объемной части трансплантата подвергаются резорбции.

Морфологически не выявлены признаки иммунного воспаления или отторжения трансплантата, а также токсического воздействия его на ткань почки. Результаты экспериментальных исследований легли в основу методов гемостаза, используемых в клинике при резекции почки.

Также произведена оценка резорбции аллогенного соединительно-тканного трансплантата, импрегнированного лейкоцитарным интерфероном, в эксперименте. Для уточнения характера элиминации интерферона из аллотрансплантата было исследовано регионарное лимфообращение при аллопластике почки. Применен аллотрансплантат, содержащий лейкоцитарный интерферон, насыщенный красителем Т 1824 (синька Эванса). Этот краситель при связывании с белками элиминируется исключительно по лимфатическим путям. Практической задачей, решаемой в данных экспериментах, была оценка лимфообращения и лимфооттока почки с целью определения целесообразности местного применения аллотрансплантата при органосохраняющей хирургии рака почки. Дополнительно оценка почечной микроциркуляции и лимфообращения проводилась методами витальной микроскопии и импрегнацией пленчатых препаратов по В.В. Куприянову.

В результате экспериментов было отмечено проникновение краски Эванса, находящейся в биоматериале, содержащем лейкоцитарный интерферон, в первые 72 часа после аппликации в паренхиму почки. В ранние сроки – тотчас после пластики – отмечается резорбция красителя, который транспортируется исключительно по лимфатической системе, более активной в аллотрансплантате с лейкоцитарным интерфероном, нежели в интактной почке, что мы связываем с его структурой. Дозированная элиминация гликозаминогликанов и лиофилизация в процессе изготовления препарата приводят к образованию путей дососудистого проникновения, являющихся фактически прелимфатиками.

Таким образом, уже в первые сутки после внедрения в почку аллотрансплантат обладает определенной функциональной активностью, связанной с лимфогенными механизмами ультрациркуляции, что обеспечивает в дальнейшем его хорошее приживание. Макроскопически синька Эванса опре-

деляется в регионарном лимфоузле через 30 минут после аппликации в зону резекции аллотрансплантата, содержащего лейкоцитарный интерферон, дополнительно импрегнированный синькой Эванса. В ходе исследований мы установили, что отток лимфы осуществляется в регионарные лимфоузлы, что сопоставимо с исследованиями Ю.Г. Аляева, Р.П. Спирина (2003). Данные исследования послужили основанием для разработки метода местного применения иммуномодулирующего препарата, т.е. интерферона, при раке почки после удаления опухоли.

В эксперименте исследовали особенности резорбции аллогенного соединительно-тканного трансплантата – ингибитора рубца в предстательной железе.

При моделировании острого некротического простатита крыс в течение первых дней после операции (1 – 10 суток) отмечается картина острого некротического воспаления предстательной железы. В препаратах простаты крыс наблюдаются фокальный колликвационный некроз, слущивание железистого эпителия ацинусов, некрозы мышечного и секреторного компонентов предстательной железы. Диспергированный каркасный аллотрансплантат вводили к концу 8 недели моделирования склероза предстательной железы. Через 30 суток после введения биоматериала у крыс макроскопически отмечено увеличение размеров простаты. Заметно нормализовалась консистенция и цвет органа. Гистологически обнаруживались признаки регрессии склероза, которые выражались в истончении фиброзных прослоек между ацинусами и восстановление архитектоники ацинусов. В последующие сроки наблюдения (2-3 месяца) после введения биоматериала процессы восстановления структуры ткани предстательной железы становились более выраженными. Место введения биоматериала определялось с трудом, так как его частицы полностью замещались рыхлой соединительной тканью. Фиброзные прослойки между ацинусами истончались и исчезали, уменьшалась гистиоцитарная инфильтрация.

Представленные в данном разделе результаты исследований позволяют сделать вывод о том, что введение диспергированного аллогенного биоматериала со свойствами ингибирования рубца в склеротически измененную предстательную железу крысы стимулирует регенерационные возможности железистых и других клеток предстательной железы, инициирует инволюцию рубцовой ткани

(рис. 1). Введенный биоматериал подвергается резорбции и в более поздние сроки эксперимента не определяется в исследуемых тканях.

Полученные нами данные позволили применять аллотрансплантат со свойствами ингибирования рубца при оперативном лечении склероза предстательной железы и шейки мочевого пузыря. При этом данный вид аллотрансплантата нами был применен с целью предотвращения грубого склеротического процесса в резецируемом органе в послеоперационном периоде.

Для моделирования резорбции в условиях статической и динамической напряженности аллотрансплантат фиксировали за правую лопатку и левую подвздошную кость крысы.

При пересадке биоматериала для фиксирующей пластики можно выделить два периода. Первые две недели после пересадки мы определяем как период первичной реакции на операционную травму и биоматериал. В последующем (через четыре недели и далее) доминируют процессы поэтапного замещения трансплантата. Его мы оценили как период детерминированного замещения трансплантата, который завершается относительной стабилизацией новообразованных соединительно-тканых структур. Среди клеток, инфильтрирующих трансплантат, наиболее постоянными являются макрофаги и следующие за ними фибробласты. В зоне пролиферации развиваются основные процессы фибрилло – и ангиогенеза. Их архитектура детерминирована фиброструктурой трансплантата: новообразованные волокна располагаются в непосредственной близости от предсуществующих волокон трансплантата. Данный тип замещения

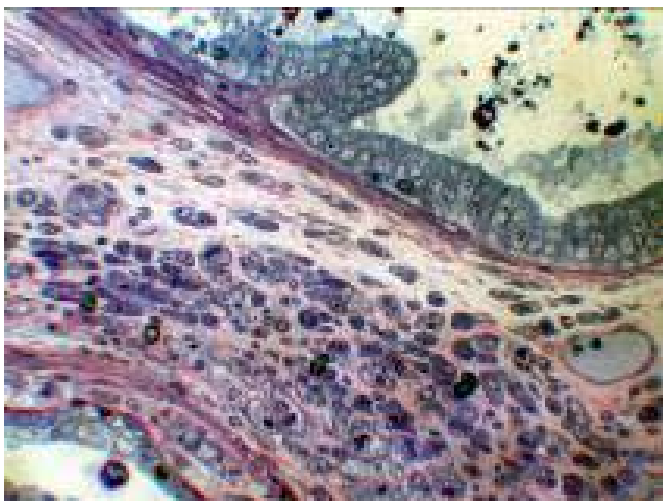


Рис. 1. Формирование рыхлой соединительной ткани в месте введения каркасного соединительно-тканного трансплантата в эксперименте. Окраска бриллиантовым синим и фуксином, ув. $\times 100$

мы определяем как юстапозиционный. При этом предсуществующие волокна выполняют моделирующую роль в фибриллогенезе. Важнейшим признаком в замещении трансплантата является гетерохрония: рядом с новообразованными волокнами всегда присутствуют сохранившиеся коллагеновые структуры биоматериала, то есть, замещение волокнутого каркаса трансплантата происходит не одновременно и не сплошным фронтом, а поэтапно (гетерохронно). В зоне ремодуляции преобладают процессы дифференцировки и редукции микроциркуляторного русла и волокустных структур. Данный тип замещения позволяет на длительный период сохранить высокие прочностные свойства сначала трансплантата, а затем и регенерата.

Мы исследовали резорбцию аллотрансплантатов для объемной и мембранной пластики в экспериментальной модели патологии кавернозных тел. При этом аллогенные препараты фиксировали к белой оболочке полового члена в подкожном тоннеле у крыс. Используемые аллогенные соединительнотканые трансплантаты заместились собственной соединительной тканью в течение 6 месяцев с сохранением функций в процессе регенерации.

Данные экспериментальных исследований, комплексная оценка общих закономерностей резорбции аллогенных соединительно-тканых трансплантатов позволили приступить к созданию и клиническому применению биоматериалов в лечении урологических больных.

Клинический материал основан на анализе результатов лечения и обследования 575 пациентов (285 – основной группы и 290 – группы сравнения) за период с 1995 по 2006 год (табл. 3). Больные находились на лечении в Республиканской клинической больнице им. Г.Г. Куватова МЗ Республики Башкортостан, клинической базы кафедры урологии Башкирского государственного медицинского университета. После оперативного лечения больные находились под наблюдением в течение 5 лет, периодически являясь на контрольные обследования.

Использование мембранного аллотрансплантата с гемостатическими свойствами при резекции почки представляет собой анализ результатов лечения и обследования 121 больного.

С целью профилактики прорезывания швов на паренхиме почки был использован аллотрансплантат в качестве подкладочного материала при типовых операциях на почке (нефротомия, резекция почки, ушивание разрывов почки). С этой целью из стандартной пластины аллотрансплантата выкраивали

Таблица 3. Объем клинических исследований

Вид материала	Нозологическая единица	Характер оперативного вмешательства	Количество пациентов	
			основная	контроль
Мембранный аллотрансплантат	Нефроптоз	Нефропексия	45	30
	Пузырно-влагалищный свищ	Пластика пузырно-влагалищных свищей	27	30
	Болезнь Пейрони	Пластика кавернозных тел	32	37
Мембранный аллотрансплантат с гемостатическими свойствами	Травмы почки	Резекция почки и ушивание травматических повреждений почки	54	67
	Мочекаменная болезнь			
	Доброкачественные опухоли почки			
	Разрывы почек при ГЛПС			
Объемный аллотрансплантат	Генитальная дисморфобия	Фаллоутолщающая пластика	16	12
Мембранный аллотрансплантат с интерфероном	Рак почки	Резекция почки по поводу рака почки	34	40
Диспергированный каркасный аллотрансплантат для ингибирования рубца	Склероз простаты и склероз шейки мочевого пузыря	Трансуретральная резекция простаты, шейки мочевого пузыря	29	34
Фиксирующий аллотрансплантат	Стрессовое недержание мочи	Слингвые операции	48	40

полоски шириной 4 – 6 мм и толщиной 2 мм по длине, соответствующей ране. Данная методика в основном применялась при травматических повреждениях и спонтанных разрывах почки при геморрагической лихорадке с почечным синдромом (ГЛПС).

При резекции почки гемостаз достигался путем аппликации аллотрансплантата с гемостатическими свойствами на раневую поверхность почки. В зависимости от площади резецированной поверхности использовали от 1 до 2 пластин. Необходимости в дополнительной фиксации аллотрансплантатов к капсуле почки не возникало. При наличии крупных сосудов последние прошивались через установленный трансплантат П-образными швами.

В период 1998 – 2006 гг. в клинике выполнена 21 органосохраняющая операция при доброкачественных опухолях почки. Из них резекции почки выполнены 12 и энуклеорезекции – 9 больным.

У пациентов, оперированных по поводу мочекаменной болезни (МКБ), нефротомию проводили по

общепринятым показаниям (Лопаткин Н.А., 1997) как при коралловидном нефролитиазе, так и при отдельных чашечковых конкрементах. Количество разрезов колебалось от 1 до 3 при их протяженности от 15 до 30 мм.

По поводу травматических повреждений почки выполнено 11 операций пациентам основной группы и 3 контрольной. Резекция нижнего полюса при травме почки проведена 5, ушивание ран почки – 9 пациентам, из них операция дополнена нефростомией 5 пациентам. Закрытая травма почек встретилась в 11, колото-резаные раны почки – в 3 случаях.

За период 1999 – 2006 гг. под нашим наблюдением находился 21 больной со спонтанными разрывами почек при ГЛПС. Все пациенты поступили в клинику в тяжелом состоянии, с картиной острой почечной недостаточности и характерными для геморрагической лихорадки признаками: кровоизлияниями в склеры глаз, подкожными кровоподтеками в местах инъекций, носовыми и желудочно-кишечными

кровотечениями. У большинства больных наблюдались боли в животе, тошнота, рвота, потемнение в глазах, ухудшение зрения. Содержание мочевины в крови составляло в среднем $32,5 \pm 7,5$ ммоль/л, креатинина – 1017 ± 407 мкмоль/л. Лейкоцитоз крови колебался $19,4 \pm 10,4 \times 10^9$ /л.

Спонтанные разрывы почек при ГЛПС произошли у 15 больных в период анурии и у 6 – в период восстановления диуреза. Среди наблюдаемых нами больных разрыв правой почки произошел у 14, левой – у 4 больных и двухсторонние разрывы почек – у 3 пациентов.

Основными клиническими проявлениями спонтанного разрыва почки были: нарастание интенсивности болей в поясничной области, боли в животе, метеоризм в сочетании с признаками внутреннего кровотечения – бледность кожных покровов, тахикардия, головокружение, одышка, снижение систолического АД на 30 – 40 мм рт. ст. При пальпации определяли гематому в области поврежденной почки, напряжение передней брюшной стенки и признаки раздражения брюшины. Диагноз спонтанного разрыва почки при ГЛПС уточнялся методами ультразвукового сканирования и компьютерной томографии. Оценивали объем кровопотери, дифференцировали состоявшееся и продолжающееся кровотечение и интенсивность забрюшинной экстравазации.

Показанием к оперативному лечению являлось кровотечение с эхографически установленным объемом гематомы больше 500 мл или интенсивность продолжающегося кровотечения более 100 мл/час. Множественные разрывы почечной паренхимы с кровоизлияниями в забрюшинное пространство выявлены у 6 больных, одиночные разрывы коркового слоя размерами до 5 см – у 15 больных.

При множественных разрывах паренхимы гемостаз осуществлялся комбинированным применением аллотрансплантатов с гемостатическими свойствами: аппликацию пластины препарата к декапсулированной поверхности почки сочетали с прошиванием паренхимы на прокладках из аллотрансплантата. Использование предложенных методик позволило достичь во всех случаях надежного гемостаза. В контрольной группе вынужденная нефрэктомия по поводу продолжающегося кровотечения ввиду неэффективности интраоперационного гемостаза была выполнена в 3 случаях при резекции почки по поводу доброкачественных опухолей, в 2 случаях – по поводу МКБ. Объем

интраоперационной кровопотери в контрольной группе составил 1025 ± 775 мл, в основной группе – 545 ± 405 мл.

Таким образом, результаты применения аллогенных трансплантатов для обеспечения гемостаза при операциях на почке показывают, что данные методы операций сопровождаются меньшей кровопотерей. Использование для окончательного гемостаза пленчатого аллотрансплантата капсулы почки позволяет уменьшить объем прошиваемой паренхимы и, следовательно, сократить количество ишемизированной ткани. Препарат не вызывает процессы иммунологического отторжения. Перитонизация раневой и резецированной поверхности почки аллотрансплантатом капсулы почки с местными гемостатическими свойствами позволяет избежать осложнений в виде формирования мочевого свища и урогематом, обеспечивая в целом гладкое течение послеоперационного периода.

Аллотрансплантат, насыщенный человеческим лейкоцитарным интерфероном использован при органосохраняющих операциях при почечно – клеточном раке. Из 74 больных, включенных в исследование, 34 больным выполнена резекция почки с аппликацией на раневую поверхность лейкоцитарного интерферона или с расположением аллотрансплантата, насыщенного интерфероном между рядами швов, 40 пациентам – резекция почки по общепринятой методике. В 2 случаях при синхронном раке почки первым этапом выполнена нефрэктомия, вторым – резекция, причем одному из больных проведена экстракорпоральная резекция почки.

Общее время до прогрессирования процесса и выживаемость пациентов оценивали путем динамического наблюдения больных на протяжении 5 лет. В контрольной группе у 3 (7,5%) больных в послеоперационном периоде возник местный рецидив, потребовавший проведения нефрэктомии; у 2 (5%) больных в первый год наблюдения отмечена диссеминация процесса. Местный рецидив определялся не в зоне резекции, о чем свидетельствовали данные интраоперационной ревизии почки, а на некотором отдалении от нее, что, вероятнее всего, связано с мультифокальностью опухоли, так как операция была выполнена в пределах здоровых тканей. Это предположение косвенно подтверждается тем, что мультифокальность опухолевого роста, по данным многих исследователей, встречается чаще (7 – 25,5%), чем местный рецидив (0 – 10,5%) (Русаков И.Г., 2005).

Статистический результат по отсутствию рецидива и диссеминации процесса у оперированных нами больных с использованием интерферона, адсорбированного на аллотрансплантате, достоверен ($P < 0,05$).

Полученные данные показывают, что после аппликации на резецированный участок почки, пораженной злокачественной опухолью, лейкоцитарного интерферона, адсорбированного на аллотрансплантате, определяется высокий уровень самого интерферона в крови у больных на протяжении 100 – 120 часов после подшивания интерферон – пластины. В контрольной же группе уровень интерферона существенно не изменяется.

Согласно нашим наблюдениям количество определяемого α – интерферона у оперированных пациентов наблюдаемое в течение суток, равнялось примерно $3,0 \pm 0,7$ пг/мл в контрольной группе, в основной группе оценочный показатель был равен $3,5 \pm 0,9$ пг/мл. Таким образом, разницы между показателями содержания α – интерферона в основной и контрольной группах не зафиксировано.

Мы наблюдали динамику элиминации α – интерферона после аппликации аллотрансплантата с интерфероном у оперируемых больных в течение 120 часов. Пик увеличения количества α – интерферона у этих пациентов приходился на 24 – 48 часов после аппликации аллотрансплантата с интерфероном. Колебания количества α – интерферона у пациентов контрольной группы пациентов в послеоперационном периоде соответствовали изменениям количества α – интерферона в дооперационном периоде.

Иммунологическое исследование показало, что у больных основной группы в процессе лечения происходит увеличение содержания Т-лимфоцитов, уровня иммуноглобулинов М и G.

Степень угнетения иммунологической резистентности у больных раком почки различна. Очевидно, что рак почки сопровождается иммунодефицитом, который определяется тяжестью, длительностью заболевания, степенью компенсации, наличием сопутствующих заболеваний и т.д. При раке почки имеет место нарушение иммунитета, которое в ряде случаев требует иммунокорригирующей терапии. Нами выявлено, что при применении лейкоцитарного интерферона, адсорбированного на аллотрансплантате, последний оказывает действие на Т – клеточное звено иммунитета в сторону увеличения Т – хелперов и Т – активных лимфоцитов

на 12-14-е сутки и приводит к увеличению соотношения T_x/T_c с 1,07 до 1,64 .

Таким образом, под влиянием лейкоцитарного интерферона на 12 – 14-е сутки у оперируемых больных наблюдается значительное увеличение функциональной активности, прежде всего Т-клеточного иммунитета, связанного с увеличением количества Т-хелперов и Т-активных лимфоцитов и уменьшением количества Т-супрессоров, что подтверждает терапевтическую активность возрастающего уровня α -интерферона в комплексном подходе к лечению больных раком почки (хирургического и местного иммуномодулирующего).

Результаты утолщающей фаллопластики с использованием аллогенного соединительно-тканного трансплантата для замещения объемных дефектов тканей мы сопоставили с результатами, полученными после выполнения аналогичных операций с использованием свободного деепидермизированного кожно-жирового лоскута, произведенных в нашей клинике.

Всего оперировано 28 пациентов: с использованием объемного аллотрансплантата – 16, с использованием свободного деепидермизированного кожно-жирового лоскута – 12 пациентов.

Технически операция выполнялась следующим образом: производится разрез кожи, окаймляющий головку полового члена. Кожа члена низводится к лону. Затем пластины из аллотрансплантата для замещения объемных дефектов тканей укладывали на дорсальной поверхности полового члена в продольном направлении. В области венечной борозды пластины фиксировали к белочной оболочке викрилом, а также по внутреннему краю между собой. Такой способ фиксации позволяет избежать деформации полового члена при его уменьшении после эрекции, так как пластины могут смещаться относительно полового члена. Кожно-фасциальный футляр возвращается на место и послойно ушивается викрилом.

Вышеуказанным методом были прооперированы 16 больных. Эстетическими результатами операции остались довольны 12 (75 %) пациентов. Для достижения максимального косметического и эстетического эффектов первым этапом у трех (18,7%) больных была проведена лигаментотомия. Второй этап проводился всем больным по разработанной нами методике. Срок наблюдения составил от трех месяцев до года. Наблюдалось три осложнения, что составило 18,7%. В одном случае

наблюдали частичную секвестрацию имплантированного лоскута, в двух случаях – нагноение раны. В первом случае удалось добиться заживления послеоперационной раны вторичным натяжением за счет орошения раны раствором антисептика, а в случаях нагноения произвели полное удаление трансплантата. Во всех случаях причиной возникших осложнений было инфицирование трансплантата, возникшее ввиду несоблюдения пациентами сроков начала половой жизни после операции и требований асептики при половых контактах.

Отличительной особенностью применения данного вида трансплантата было сохранение объема регенерата при резорбции биоматериала, что обеспечивало удовлетворенность больного результатами оперативного лечения на протяжении всего периода наблюдения (рис. 2).

Таким образом, применение аллогенного соединительно-тканного трансплантата в хирургии полового члена позволяет достичь хороших косметических результатов, удовлетворяющих больного. Трансплантат в подавляющем большинстве случаев полноценно приживляется, обеспечивая стойкий функциональный эффект.

Оперативное лечение болезни Peyroni с применением аллогенного соединительно-тканного мембранного трансплантата

Суть методики корпоропластики – иссечение бляшки и замещение образовавшегося дефек-

та ауто- или аллопластическими материалами. Скальпелем рассекают белочную оболочку вокруг рубцовой ткани на всю глубину. Приподняв край рубцово-измененной белочной оболочки, отсепааровывают ее так, чтобы не повредить подлежащую губчатую ткань.

Нами было выполнено 69 корпоропластик у пациентов с болезнью Peyroni. Из них с применением аллогенного соединительно-тканного мембранного трансплантата – 32; у остальных 37 пациентов были использованы традиционные методики трансплантации. Суть методики корпоропластики – иссечение бляшки и замещение образовавшегося дефекта ауто- или аллопластическими материалами. По обе стороны рубца на белочную оболочку накладывают швы-держалки нерассасывающейся нитью 3/0. Обнажают рубец, но не удаляют его, а рассекают поперек, широко разводя края раны. Дефект закрывают отдельными заплатами из аллогенного соединительнотканного мембранного аллотрансплантата. Заплату подшивают синтетической нерассасывающейся нитью 3/0. Зашивают глубокую фасцию полового члена кетгутовой нитью 4/0, на кожу накладывают узловые швы. На 1 – 2 дня оставляют тонкий дренаж. Накладывают повязку. Контрольное обследование через 1 и 3 месяца после вмешательства определило положительный результат у 59 больных обеих групп, что составило 85,5%. В основной группе наблюдали 3 осложне-

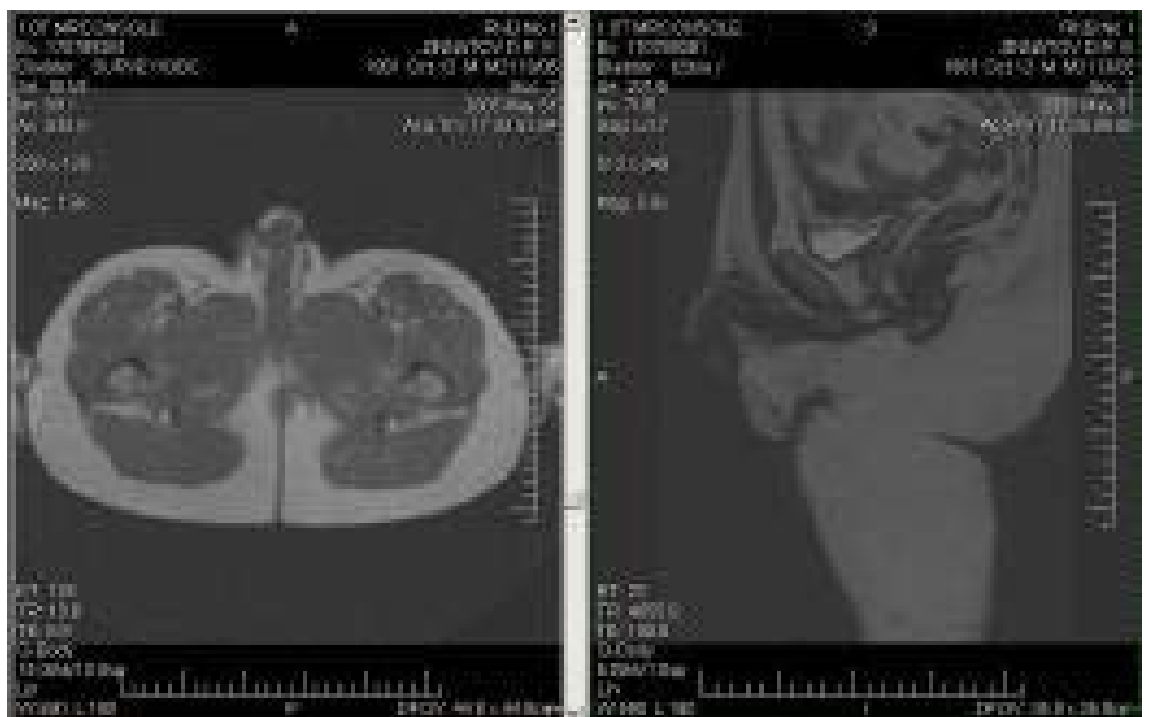

Рис. 2. МРТ полового члена больного 3. (история болезни № 100338) через четыре с половиной месяца после увеличивающей фаллопластики

ния, два (6,3%) из них в ранний послеоперационный период: нагноение послеоперационной раны и прорезывание швов белочной оболочки, что было связано с нарушением послеоперационных рекомендаций, в частности половой покой в течение 3 месяцев. У 1 (3,1%) пациента наблюдался рецидив заболевания.

В контрольной группе было 11 осложнений (29,7%). В раннем послеоперационном периоде было 4 (10,8%) осложнения: нагноение послеоперационной раны у 2 (5,4%) пациентов и прорезывание швов белочной оболочки – также у 2 (5,4%) пациентов. Данные случаи мы связываем с нарушением больными послеоперационных рекомендаций. В отдаленном послеоперационном периоде было 3 (8,1%) осложнения: два – эректильная дисфункция и одно – перфорация протезом стенки кавернозного тела. У 4 больных (10,8%) наблюдался рецидив заболевания.

Таким образом, при использовании объемных и мембранных соединительно-тканых аллотрансплантатов для увеличивающей фаллопластики и оперативного лечения болезни Пейрони формируется функционально адекватный регенерат, в полной мере выполняющий свои функции.

Применение каркасного аллотрансплантата со свойствами ингибитора рубца в лечении склероза предстательной железы и шейки мочевого пузыря является результатом анализа обследования и лечения 63 больных.

Техника выполнения основного этапа операции была идентичной в основной и контрольной группах. В отличие от стандартной трансуретральной резекции (ТУР) при операциях на склеротически измененных тканях нами использовалась режущая петля диаметром 0,3 мм и не проводилась вапоризация подлежащих тканей. Максимальное значение напряжения не превышало 180 Вт. Склерозированную ткань удаляли последовательно циркулярно до появления капсулы железы, в целом добиваясь раскрытия шейки мочевого пузыря. Как правило, кровотечение было крайне незначительным, и отдельные кровоточащие сосуды легко коагулировались режущей петлей. Данный объем операций был выполнен и больным контрольной группы.

В основной группе при оперативном лечении склероза предстательной железы после выполнения основного этапа операции в капсулу предстательной железы, которая неизбежно содержит остатки рубцовой ткани, вводили аллотрансплан-

тат – ингибитор рубца на 3, 5, 7, 9, 12 часах условного циферблата, создавая депо препарата в дозе 0,5 мл в месте каждой инъекции. В случаях ТУР шейки мочевого пузыря в основной группе по завершении этапа удаления рубцовой ткани аллотрансплантат вводили в зону внутреннего сфинктера мочевого пузыря по вышеизложенной методике.

Нами аллотрансплантат со свойствами ингибирования рубца был инъецирован в зону резекции у 29 больных основной группы (склероз предстательной железы выявлен у 19 пациентов и склероз шейки мочевого пузыря – у 10).

Ранние и поздние неспецифические осложнения в основной группе аналогичны таковым в контрольной группе. Однако необходимо отметить, что в основной группе не было случаев позднего послеоперационного кровотечения. Это, по видимому, связано с тем, что аллотрансплантат обладает выраженным гемостатическим действием за счет активации фактора Хагемана. Анализ мочеиспускания у больных основной группы в послеоперационном периоде показал более раннее восстановление параметров мочеиспускания и выраженный клинический эффект.

При клинической оценке лечения больных с цистостомическими дренажами (13 пациентов) у всех больных за период наблюдения до 36 месяцев не отмечено рецидива основного заболевания. При этом балл I-PSS меньше 7 оценен 10 больными. Умеренная клиническая симптоматика (I-PSS от 7 до 19 баллов), связанная с ирритативными симптомами, сохранилась у 3 пациентов. Неудовлетворительных результатов не было.

В группе больных (16 пациентов) без дренажа мочевого пузыря наблюдалось безрецидивное течение в период до 36 месяцев наблюдения. При анализе по системе I-PSS лишь у 3 пациентов отмечалась умеренная симптоматика; все остальные не набирали суммарный балл выше 7 (легкая симптоматика). По данным урофлоуметрии максимальная скорость потока мочи увеличилась в среднем с 6,1 до 21,8 мл/с; остаточной мочи не было. Необходимости в применении консервативной специфической терапии не было.

Узловым вопросом операций по поводу склероза простаты и шейки мочевого пузыря является предотвращение процесса склерозирования в области резекции, что приводит к рецидиву заболевания. Это положение стимулировало наши разработки в данной области.

В результате проведенного лечения практически у всех больных обеих групп удалось добиться значительного улучшения клинической симптоматики. В раннем послеоперационном периоде всем больным было восстановлено адекватное самостоятельное мочеиспускание, однако к двум пациентам контрольной группы в срок 3 и 6 месяцев вернулись «обструктивные» симптомы, что потребовало повторного оперативного вмешательства. Из опрошенных по системе I-PSS больных обеих групп, несмотря на относительно короткий срок наблюдения, после резекции (3 – 12 мес.) лишь у 4 (6,3%) пациентов отмечалась умеренная симптоматика, все остальные не набирали суммарный балл выше 7 (легкая симптоматика). По данным урофлоуметрии максимальная скорость потока мочи увеличилась в среднем с 5,9 до 15,9 мл/с у больных контрольной группы и с 6,1 до 21,8 мл/с у больных основной группы. В этот период остаточная моча в количестве до 100 мл выявлена лишь у 3 (8,8%) из 34 больных контрольной группы (срок наблюдения 3 – 6 мес.). В основной группе такие больные не выявлены.

Данные показывают, что во все сроки наблюдения показатели уродинамики больных в контрольной группе ниже, чем в основной.

В основной группе не выявлено ни одного случая развития стриктуры уретры или рецидива склероза шейки мочевого пузыря (предстательной железы), развития импотенции или недержания мочи. В 2 (6,8%) наблюдениях отмечено появление ретроградной эякуляции. Мы полагаем, что ретроградная эякуляция у наших больных пожилого возраста незначима. Таким образом, применение аллотрансплантата со свойствами ингибирования рубца при ТУР шейки мочевого пузыря и предстательной железы по поводу их склероза является эффективным методом профилактики рецидива инфравезикальной обструкции, обусловленной продолжением склерозирующего воспаления в зоне пузырно-уретрального сегмента.

Методика уретроцервикосуспензии в лечении недержания мочи при напряжении с использованием аллотрансплантатов заключалось в следующем. Оперативное вмешательство начинали с этапа гидропрепаровки, когда с послойно инфильтрировали ткани из двух точек над лоном, отступя 2 – 3 см латерально от средней линии. Иглу проводили через апоневроз прямых мышц живота до паравезикальных пространств за лонные кости, тем самым «отодвигая» шейку мочевого пузыря от лона с целью профилактики перфорации пузыря. Всего

использовали 160 – 180 мл 0,25% раствора новокаина или физиологического раствора: кожу в местах вкола игл прокалывали скальпелем до собственной фасции. Затем рассекали переднюю стенку влагалища на протяжении 2 см в проекции средней трети уретры. Длина уретры определялась пальпаторно при оценке расположения наполненного до 5 – 10 мл баллончика катетера Фолея. Тупым путем проводили мобилизацию уретры по задней и боковой стенкам. Отличительными моментами этого этапа операции являются контроль над гемостазом и четкая визуализация боковых стенок уретры.

Далее операция продолжается согласно известным рекомендациям к проведению sling-операций по ликвидации недержания мочи О.Б. Лорана и Д.Ю. Пушкаря (2002 – 2005). При этом регулировали натяжение петли аллотрансплантата до исчезновения кашлевой пробы.

Результаты оперативного лечения недержания мочи с использованием аллогенного сухожильного трансплантата мы сопоставили с результатами, полученными после выполнения sling-операции с использованием свободной синтетической петли.

Всего нами были оперированы 88 пациентов (48 – основная и 40 – контрольная группа) со стрессовым недержанием мочи. Из общего числа у 41 (46,6%) из них констатирован 2-й тип заболевания, у 47 (53,4%) – 3-й тип, а 24 пациентки (27,3%) ранее перенесли безуспешные операции по поводу стрессового недержания мочи.

Пациенты считались объективно вылеченными, если у них не наблюдалось недержание мочи (определялось провокацией напряжения и уродинамическими тестами) и задержки мочи (определялся остаточный объем мочи 50 мл и более). Пациентки субъективно оценивали свое состояние и отражали в анкетном опросе. В это исследование были включены пациентки, наблюдавшиеся более 6 месяцев.

Операция в основной группе с использованием аллогенного сухожильного трансплантата оказалась эффективной у 46 пациенток (95,8%), а в контрольной группе с использованием синтетической петли – у 39 пациенток (97,5%). Такая операция может быть рекомендована как больным, у которых оперативное лечение по поводу недержания мочи проводится впервые, так и пациенткам с рецидивными формами заболевания, а применение трансплантата не имеет специфических осложнений и противопоказаний.

Сравнительный анализ результатов оперативного лечения больных с недержанием мочи при напря-

жении с использованием полипропиленовой петли TVT и аллогенного сухожильного трансплантата показал их высокую клиническую эффективность.

В ходе выполнения данного исследования нами были расширены показания к использованию аллогенных мембранных трансплантатов, в частности аллотрансплантаты кадаверной твердой мозговой оболочки были применены в качестве прокладочного материала для трансвагинальной пластики пузырно-влагалищных свищей и при операциях нефропексии как открытой, так и лапароскопической.

Открытая нефропексия по модифицированной нами методике операции В.В. Красулина с использованием аллогенного соединительно-тканного трансплантата выполнена 34 пациентам. В период 2005 – 2006 гг. пациентам с клинически значимым нефроптозом было выполнено 11 лапароскопических нефропексий. В 9 случаях нефроптоз был правосторонним, в 2 – двусторонним. При двустороннем нефроптозе нефропексия выполнена справа ввиду отсутствия клинической выраженности симптоматики слева, а также клинически значимого нарушения кровотока в левой почечной артерии. Во всех случаях использовался чрезбрюшинный доступ.

В сравнении с известными методами лечения нефроптоза предлагаемый способ обладает следующими преимуществами:

- образуется почечно-диафрагмальная связка;
- создается надежная фиксация почки;
- сокращается время оперативного вмешательства, сроки лечения и сроки послеоперационного ведения больных нефроптозом;
- сохраняется физиологическая подвижность почки.

Послеоперационный койко-день в группе сравнения составил $18,8 \pm 1,9$ суток, у больных в основной группе – $8,0 \pm 2,0$ суток. Длительность дренирования послеоперационной раны в группе сравнения составила $5,0 \pm 0,4$ суток.

Положительные результаты использования кадаверной твердой мозговой оболочки для операции нефропексии позволили применить ее для оперативного лечения пузырно-влагалищных свищей.

В урологическом стационаре РКБ им. Г.Г. Куватова пластика пузырно-влагалищных свищей с использованием аллогенного соединительно-тканного трансплантата выполнена 27 пациенткам. Контрольную группу составили 30 человек, им выполнена пластика пузырно-влагалищного свища по стандартной методике.

В контрольной группе наблюдалось 3 (5,45%) случая рецидива свища (у 2 больных в раннем послеопера-

ционном периоде и у 1 – в позднем), которые успешно нами ликвидированы при последующих операциях, в том числе с применением герметизирующего лоскута из аллогенной твердой мозговой оболочки.

Ни в одном случае применения аллотрансплантатов кадаверной твердой мозговой оболочки не было нагноений раны, отторжений и секвестраций препарата. Это свидетельствует об универсальных возможностях применения аллогенных соединительно-тканых трансплантатов при оперативном лечении урологических заболеваний, причем наименьшее количество осложнений и наибольшие пластические свойства имеют мембранные трансплантаты.

При имплантации аллогенных соединительно-тканых трансплантатов в различные органы мочевыделительной и половой систем не возникает реакции отторжения, и трансплантат замещается функционально адекватной для каждого органа регенератами, не вызывает при этом изменений функций органов и тканей. Основываясь на положительных результатах экспериментальных исследований, методы аллопластики были внедрены в клиническую практику.

Таким образом, аллогенные соединительно-тканые трансплантаты являются универсальным пластическим материалом для операций в лечении урологических заболеваний. Использование аллогенных материалов позволяет прогнозировать свойства формирующихся при замещении трансплантатов регенератов и оценивать их как функционально адекватные. Применение аллогенных трансплантатов улучшает результаты хирургического лечения основных урологических заболеваний, обеспечивая раннюю социальную и медицинскую реабилитацию больных.

ЗАКЛЮЧЕНИЕ

Общие закономерности замещения пересаженного коллагенсодержащего аллотрансплантата в органах мочевыделительной и половой систем в эксперименте связаны с усилением макрофагальной активности, ростом маркеров лизосом в почечной лимфе. Препарат в ранние сроки после пересадки (стадия дососудистой циркуляции) обладает выраженным лимфопротекторным эффектом. В более поздние сроки (6 – 12 месяцев) аллотрансплантат рассасывается, замещаясь функционально активным регенератом, состоящим из стромальных клеток и соединительной ткани. При этом структура и

биофизические свойства формирующегося регенерата зависят от структуры кадаверной ткани и тканевого ложа.

Аллотрансплантат капсулы почки обладает собственным гемостатическим эффектом за счет содержащегося в нем тканевого тромбoplastина и активации фактора Хагемана. При обработке трансплантата криопреципитатом гемостатический эффект усиливается и трансплантат приобретает адгезивные свойства. Клиническое применение аллотрансплантатов капсулы почки с местными гемостатическими свойствами уменьшает объем кровопотери при органосохраняющих операциях на почке с 36,5 до 12,3%.

При импрегнации мембранного аллотрансплантата интерфероном происходит его элиминация по путям регионарного лимфотока. При этом происходит активация иммунной системы с активацией клеточного звена иммунитета. Местное применение аллотрансплантата, импрегнированного 10 тыс. ЕД человеческого лейкоцитарного интерферона увеличивает уровень интерферона в крови в период 100 – 120 часов после операции, что является ранней адьювантной иммунотерапией в лечении больных почечно – клеточным раком.

Применение объемного аллотрансплантата в пластической хирургии полового члена позволяет достичь стойкого косметического эффекта и сохранить объем увеличения полового члена в отдаленные сроки после операции. Мембранный аллогенный трансплантат для корпоропластики в лечении болезни Пейрони улучшает результаты оперативного лечения больных, геометрические параметры оперированного органа, уменьшает рецидивы образования фиброматозной бляшки.

Экспериментальные исследования аллогенного сухожильного трансплантата для фиксирующей пластики показали, что его замещение происходит с образованием функционально адекватного регенерата с сохранением высоких прочностных свойств, способного выдерживать динамические и статические нагрузки тазового дна. Клиническое применение аллогенного сухожильного трансплантата для фиксирующей пластики в хирургии стрессового недержания мочи не имеет специфических осложнений и противопоказаний. Использование аллогенного сухожильного трансплантата в лечении стрессового недержания мочи позволяет расширить показания к оперативному лечению больных разных возрастных групп.

Применение диспергированного каркасного аллотрансплантата, ингибитора рубца, в экспериментально измененной предстательной железе позволяет добиться резорбции рубцовой ткани, улучшения микроциркуляции и лимфообращения органа. Резорбция аллогенного коллагена макрофагами является пусковым моментом начала резорбции собственной соединительной ткани предстательной железы, нормализуя структуру органа. Клиническое использование препаратов, ингибиторов рубца, улучшает отдаленные результаты ТУР предстательной железы и шейки мочевого пузыря при их склерозе. Неудовлетворительные результаты лечения отсутствуют. Показатель I-PSS больных основной группы ниже такового в контрольной группе на 2,5 балла в срок до 12 месяцев; на 3,2 балла – в срок до 24 месяцев и на 3,4 балла – в срок до 36 месяцев.

Использование аллотрансплантатов кадаверной твердой мозговой оболочки при операциях нефропексии и пластики пузырно-влагалищных свищей позволяет улучшить непосредственные и отдаленные результаты лечения больных; применение препаратов не имеет специфических осложнений и противопоказаний. Аллотрансплантат в первом случае препятствует прорезыванию швов на паренхиме почки и обеспечивает ее адекватную фиксацию, во втором – герметизирует линию швов между мочевым пузырем и стенкой влагалища.

Аллогенные соединительнотканые трансплантаты являются универсальным пластическим материалом для оперативного лечения урологических заболеваний. Свойства использованных для создания трансплантатов кадаверных тканей позволяют прогнозировать свойства формирующихся при замещении трансплантатов регенератов и оценивать их как функционально адекватные. Применение аллогенных трансплантатов улучшает результаты хирургического лечения основных урологических заболеваний, обеспечивает раннюю социальную и медицинскую реабилитацию больных.

При ушивании паренхимы почки с гемостатической целью производить П-образными швами, с использованием в качестве подкладочного материала полосок аллогенного сухожильного трансплантата для предупреждения прорезывания швов.

При множественных поверхностных разрывах почки и кровотечении из декапсулированной поверхности почки при ГЛПС гемостаз осуществляется путем аппликации на раневую поверхность мем-

бранного аллотрансплантата с гемостатическими свойствами. Данный метод наиболее эффективен при спонтанных разрывах почки на фоне ГЛПС.

Гемостаз при резекции почки осуществляется комбинированным способом; при этом крупные сосуды прошиваются лигатурами на прокладочном материале из полосок аллотрансплантата, а паренхиматозный гемостаз достигается путем аппликации мембранного аллотрансплантата с гемостатическими свойствами. При выполнении сегментарной резекции почки по демаркационной линии после перевязки сегментарных сосудов, гемостаз достигается аппликацией мембранного аллотрансплантата с гемостатическими свойствами

В качестве средства оптимизации органосохраняющих операций на почках при почечно-клеточном раке, ранней иммуномодуляции и для профилактики местного и регионарного рецидива целесообразно применение лейкоцитарного интерферона, адсорбированного на аллотрансплантате; препарат укладывается между рядами швов, после прошивания элементов чашечно-лоханочной системы и лигирования крупных сосудов.

При использовании аллогенного сухожильного трансплантата для фиксирующей пластики при операциях уретроцервикосуспензии пубовагинальным доступом необходима префабрикация, заключающаяся в проведении «опорных» проленовых фиксирующих лигатур. После операций уретроцервикопексии пубовагинальным доступом

с использованием аллогенного трансплантата для sling-операций пациенткам необходимо ограничить физическую нагрузку в течение 1 месяца.

При инфравезикальной обструкции, обусловленной склерозом предстательной железы и шейки мочевого пузыря, необходимо выполнение трансуретральной резекции патологически измененной ткани предстательной железы и шейки мочевого пузыря в максимальном объеме с последующей инъекцией диспергированного трансплантата со свойствами ингибирования рубца по линии резекции на глубину до 5 мм на 3, 7, 9, 12 часах условного циферблата.

Для увеличивающей фаллопластики рекомендуется пластины аллотрансплантата которые укладываются на дорзальную поверхность полового члена с фиксацией у венечной борозды к белочной оболочке. Недопустима фиксация аллотрансплантата в области спонгиозного тела.

Для замещения фиброзных бляшек при болезни Лейрони рекомендуется использовать мембранный аллотрансплантат, конгруэнтный по размерам, дефектам белочной оболочки. Возможно одномоментное протезирование кавернозных тел полового члена.

Целесообразно применение мембранного аллотрансплантата при нефропексии, как открытым, так и лапароскопическим способом и в виде подкладочного материала при фистулопластике при пузырно-влагалищных свищах.

ЛИТЕРАТУРА

- Нартайлаков М.А. Реконструктивно-пластические операции при урогенитальных свищах / М.А. Нартайлаков, Р.Р. Магадеев, Р.И. Сафиуллин // Вопросы иммунопатологии и иммунореабилитации: Матер. конференции, посвященной 20-летию ЦНИЛ БГМУ г. – Уфа, 1999. – С. 178.
- Сафиуллин Р.И. Анализ осложнений трансуретральной электрохирургии у больных с инфравезикальной обструкцией / Р.И. Сафиуллин, А.А. Казихинов, Р.Р. Магадеев // Актуальные вопросы онкоурологии. Заболевания предстательной железы // Здоровоохранение Башкортостана. Спец. выпуск. – 2003 – №3. – С. 58-59.
- Механизмы патогенеза и резорбции коллагена при хроническом простатите с исходом в склероз органа / В.Н. Павлов, А.А. Казихинов, Р.И. Сафиуллин и [др.] // Врачебное сословие. – 2004. – №5-6. – С.22-25.
- Павлов В.Н. Трансуретральная электрохирургия у больных с хроническим простатитом / В.Н. Павлов, А.А. Казихинов, Р.И. Сафиуллин // Современные принципы диагностики и лечения хронического простатита: Материалы пленума правления РОУ. – М., 2004. – С. 453.
- Динамика резорбции аллогенного сухожильного трансплантата в эксперименте / В.Н. Павлов, Р.Р. Максютков, Р.И. Сафиуллин, А.Т. Мустафин // Онкологическая урология: от научных исследований к клинической практике (современные возможности диагностики и лечения опухоли предстательной железы, мочевого пузыря и почки): Материалы конференции. – М., 2004. – С.104.
- Современные аспекты патогенеза, диагностики и лечения стрессового недержания мочи у женщин / В.Н. Павлов, А.М. Пушкарев, Р.И. Сафиуллин, Р.Р. Максютков // Актуальные вопросы урологии. Заболевания предстательной железы. Новые технологии в урологии // Здоровоохранение Башкортостана. Спец. выпуск 2005. – № 3. – С. 69-71.

7. Павлов В.Н. Применение аллогенного сухожильного трансплантата при лапароскопической нефропексии / В.Н. Павлов, Р.И. Сафиуллин, А.Т. Мустафин // Вестник РГМУ. Материалы 1 Международной Пироговской студенческой научной медицинской конференции. – М. 2006. – С. 179.
8. Увеличивающая фаллопластика с использованием аллогенных трансплантатов / В.Н. Павлов, Р.И. Сафиуллин, А.Т. Мустафин и [др.] // Вестник РГМУ. Материалы 1 Международной Пироговской студенческой научной медицинской конференции. – М. 2006. – С. 178-179.
9. Оптимизация органосохраняющих операций при раке почки путем применения интерферона, адсорбированного на коллагене / Насибуллин И.М., Павлов В.Н., Сафиуллин Р.И., Мустафин А.Т.) // Медицинский Вестник Башкортостана. – 2006 – № 1. – С. 97-99. (
10. Применение лапароскопических технологий в урологии / И.М. Насибуллин, В.Н. Павлов, Р.И. Сафиуллин, А.Т. Мустафин // Медицинский вестник Башкортостана. – 2006. – № 1. – С. 107-110.
11. Оперативное лечение стрессового недержания мочи у женщин с применением аллогенного сухожильного трансплантата / В.Н. Павлов, Р.Р. Максютов, Р.И. Сафиуллин, А.Т. Мустафин // Материалы 5-й юбилейной Республиканской конференции молодых ученых РБ «Медицинская наука – 2006», посвященной Году благоустройства, Дню медицинского работника. – Уфа, 2006. – С. 114-116.
12. Морфологические изменения сухожильного аллотрансплантата после слинговой операции при стрессовом недержании мочи у женщин / В.Н. Павлов, Р.Т. Нигматуллин, Р.Р. Максютов, Р.И. Сафиуллин // Актуальные вопросы современной медицины и здравоохранения: Материалы конференции. – Уфа, 2006. – С. 75-76.
13. Особенности резорбции алло – и ксеногенных трансплантатов в эксперименте / В.Н. Павлов, Р.И. Сафиуллин, И.М. Насибуллин [и др.] // Актуальные вопросы современной медицины и здравоохранения: Материалы конференции. – Уфа, 2006. – С. 79-80.
14. Лапароскопическая нефропексия с использованием аллогенных сухожильных трансплантатов / Р.И. Сафиуллин, В.Н. Павлов, А.М. Пушкарев [и др.] // Итоги и перспективы трансплантации органов в Республике Башкортостан: Материалы республиканской научно-практической конференции, посвященной 10-летию пересадки почки в РБ. – Уфа, 2006. – С. 103.
15. Опыт лапароскопических операций в урологии / В.Н. Павлов, А.М. Пушкарев, А.А. Измайлов, Р.И. Сафиуллин // Итоги и перспективы трансплантации органов в Республике Башкортостан: Материалы республиканской научно-практической конференции, посвященной 10-летию пересадки почки в РБ. – Уфа, 2006. – С. 133.
16. Лапароскопическое лечение нефроптоза / В.Н. Павлов, А.А. Измайлов, Р.М. Абдеев, Р.И. Сафиуллин // Актуальные вопросы организации оказания экстренной и плановой консультативной медицинской помощи: Материалы республиканской научно-практической конференции. – Уфа, 2006. – С. 108-109.
17. Экспериментальное исследование лимфообращения почки с целью определения целесообразности местного применения при раке почки интерферона, адсорбированного на ксеноколлагене / И.М. Насибуллин, В.Н. Павлов, А.М. Пушкарев, Р.И. Сафиуллин // Итоги и перспективы трансплантации органов в Республике Башкортостан: Материалы республиканской научно-практической конференции, посвященной 10-летию пересадки почки в РБ. – Уфа, 2006. – С. 131.
18. Павлов В.Н. Изучение биофизических параметров аллосухожильного трансплантата при его резорбции в экспериментальных условиях / В.Н. Павлов, Р.И. Сафиуллин, А.Т. Мустафин // Вестник Башкирского университета. – 2006. – № 4. – С. 39-40.
19. Павлов В.Н. Послеоперационная реабилитация мужчин, перенесших хирургическую операцию на половых органах / В.Н. Павлов, Р.Р. Садыков, Р.И. Сафиуллин // Вестник восстановительной медицины. – 2007 – №3. – С. 26-27.
20. Реабилитация больных геморрагической лихорадкой с почечным синдромом, оперированных по поводу разрывов почки с применением аллотрансплантатов / В.Н. Павлов, А.А. Казихинов, Р.И. Сафиуллин [и др.] // Вестник восстановительной медицины. – 2007 – №3. – С. 27-29.
21. Реабилитация женщин, оперированных по поводу недержания мочи в условиях санатория / А.Р. Загитов, В.Н. Павлов, Р.И. Сафиуллин [и др.] // Вестник восстановительной медицины. – 2007 – №3. – С. 30-31.
22. Павлов В.Н. Морфологические аспекты применения аллогенных соединительно-тканых трансплантатов при операциях на мужских половых органах / В.Н. Павлов, Р.И. Сафиуллин, Р.Т. Нигматуллин // Морфологические ведомости. – 2007. – №1. – С. 50-52.
23. Павлов В.Н. Расстройства мочеиспускания у женщин после гистерэктомии / В.Н. Павлов, А.Р. Загитов, Р.И. Сафиуллин // Медицинский вестник Башкортостана. – 2007. – № 1. – С. 25-28.
24. Реабилитация женщин, оперированных по поводу недержания мочи, в условиях санатория «Красноусольский» / В.Н. Павлов, А.Р. Загитов, Р.И. Сафиуллин, А.Ф. Мазитов // Медицинский вестник Башкортостана. – 2007. – № 1. – С. 84-86.
25. Пути оптимизации комбинированного лечения рака предстательной железы у больных после трансуретральной резекции / В.Н. Павлов, А.А. Казихинов, К.Ш. Ганцев, Р.И. Сафиуллин // Медицинский вестник Башкортостана. – 2007. – № 1. – С. 221-225.
26. Особенности резорбции и замещения аллогенного соединительно-тканного трансплантата для утолщающей фаллопластики в эксперименте / В.Н. Павлов, Р.И. Сафиуллин, Р.Р. Садыков [и др.] // Медицинский вестник Башкортостана. – 2007. – № 1. – С. 229-230.
27. Результаты корпоропластики при болезни Пейрони с применением аллогенного соединительно-тканного мембранного трансплантата / В.Н. Павлов, Р.И. Сафиуллин, Д.С. Громенко, Р.Р. Садыков // Медицинский вестник Башкортостана. – 2007. – № 1. – С. 300-301.
28. Возможности и перспективы применения аллогенных соединительно-тканых материалов для коррекции инконтиненций у женщин после гистерэктомии / А.Р. Загитов, В.Н. Павлов, А.А. Измайлов, Р.И. Сафиуллин // Актуальные вопросы клиники, диагностики и лечения в многопрофильном лечебном учреждении: Материалы Всероссийской научно-практической конференции // Вестник Российской военно-медицинской академии. – 2007. – №1 (18). – С. 37.
29. Применение модифицированной методики лапароскопических операций на верхних мочевых путях / В.Н. Павлов, А.А. Измайлов, А.М. Пушкарев, Р.И. Сафиуллин // Актуальные вопросы клиники, диагностики и лечения в многопрофильном лечебном учреждении: Материалы Всероссийской научно-практической конференции // Вестник Российской военно-медицинской академии. – 2007. – №1 (18). – С. 181.
30. Экспериментальное обоснование использования аллотрансплантата для пластики сфинктера мочевого пузыря / В.Н. Павлов, А.А. Казихинов, Р.И. Сафиуллин, А.А. Измайлов // Актуальные вопросы клиники, диагностики и лечения в многопрофильном лечебном учреждении: Материалы Всероссийской научно-практической конференции // Вестник Российской военно-медицинской академии. – 2007. – №1 (18). – С. 198.
31. Экспериментальное обоснование резекции почки с аллопластикой раневого дефекта / В.Н. Павлов, А.А. Казихинов, Р.И. Сафиуллин, А.А. Измайлов // Актуальные вопросы клиники, диагностики и лечения в многопрофильном лечебном учреждении: Материалы Всероссийской научно-практической конференции // Вестник Российской военно-медицинской академии. – 2007. – №1 (18). – С. 201.