
Репаративные процессы при пересадке биоматериала для каркасной пластики

Э.Р. МУЛДАШЕВ, Р.Т. НИГМАТУЛЛИН, В.Г. ГАФАРОВ, Э.Р. ИШМУРАТОВА, А.Р. МУХАМЕТОВ

ФГУ «Всероссийский Центр глазной и пластической хирургии Росздрава»
МУ «Стоматологическая поликлиника №2»

Уфа, Россия

РЕФЕРАТ. В статье приводятся результаты экспериментальных и клинико-морфологических исследований биоматериала для каркасной пластики, изготовленного по технологии Аллоплант. Полученные данные позволили авторам рекомендовать его для выполнения операций в стоматологии и челюстно-лицевой хирургии.

КЛЮЧЕВЫЕ СЛОВА: трансплантация биоматериалов, репаративная регенерация

ВВЕДЕНИЕ

При выполнении реконструктивных операций в челюстно-лицевой области требуются самые разнообразные трансплантаты с различными биомеханическими свойствами и фиброархитектоникой. Транс-

плантаты, обладающие высоким модулем упругости при деформации на изгиб, нами отнесены к категории биоматериалов для каркасной пластики.

Данные трансплантаты, по нашему мнению, должны удовлетворять следующим требованиям: возможность придания им определенной объемно-

пространственной формы, способность к упругой деформации для сохранения ими заданной формы, способность стойко держать форму при замещении и высокая прочность на прорезывание хирургических швов.

Для получения трансплантата со стойким объемным волокнистым каркасом, с относительно равномерным расположением волокон в трех основных измерениях пространства нами используются различные соединительнотканые образования. Для изготовления трансплантатов различной прочности, толщины и площади нами используется дерма различных участков тела, сухожильно-фасциальные пластинки.

Далее приводятся результаты экспериментальных испытаний трансплантата для каркасной пластики при его подкожной пересадке у кроликов породы Шиншилла.

РЕЗУЛЬТАТЫ ЭКСПЕРИМЕНТАЛЬНЫХ ИССЛЕДОВАНИЙ

В ранние сроки (7-е сутки) краевой зоне тканевого ложа умеренно выраженные признаки воспаления. В микроциркуляторном русле отмечается расширение просвета всех, кроме артериол звеньев. Клеточная инфильтрация не ярко выраженная и состоит в основном из сегментоядерных лейкоцитов, макрофагов и фибробластов.

В краевых зонах трансплантата обнаруживаются кровеносные сосуды, связанные с сосудами ложа. Рост сосудов идет относительно ровным фронтом в зонах, имеющих волокнистый каркас из однотипных волокон, и замедляется при встрече с более крупными пучками. В этих участках сосудистая и клеточная инфильтрация идет по прослойкам рыхлой соединительной ткани между пучками коллагеновых волокон. Инфильтрат образован полиморфноядерными лейкоцитами, макрофагами и фибробластами. Наиболее выраженные скопления клеток располагаются в окружности вросших по межпучковым пространствам в трансплантат кровеносных сосудов. На отдельных участках краевой зоны трансплантата отмечается ярко выраженный полиморфизм клеток инфильтрата: по краю резорбируемого волокна располагаются крупные округлые клетки со светлым ядром, несколько в отдалении - полиморфноядерные лейкоциты, дальше от них - макрофаги, плазматические клетки и еще

на большем отдалении – фибробласты, ориентированные вдоль волокна. Зона пролиферации характеризуется множеством недифференцированных и малодифференцированных клеток и кровеносных сосудов. Зона ремоделирования в этот срок еще не сформирована.

На 14-е сутки вокруг трансплантата формируются своеобразные зоны замещения. В краевой зоне инфильтрации в составе клеток преобладают фибробласты (53%), далее по понижающей идут лимфоциты, нейтрофилы и макрофаги. Бросаются в глаза выраженные особенности замещения каркасного трансплантата. Характерным признаком замещения в данном случае является его диффузность, то есть ярко выраженная неравномерность, отсутствие ровного, сплошного фронта регенерации. Зоны инфильтрации в виде узких клиньев, извилистых тяжей продвигаются в центральные зоны трансплантата, а размеры и форма трансплантата в целом меняются очень мало. В зонах пролиферации наблюдается ориентация клеток в направлении тяжей инфильтрации, напоминая своеобразные «клеточные потоки». На срезах трансплантата, в межпучковых пространствах наблюдается дифференциация микроциркуляторного русла на отдельные звенья. Вростание сосудов в трансплантат не сопровождается выраженной околососудистой клеточной инфильтрацией. Эта особенность подтверждается и при подсчете клеток на единицу площади среза трансплантата и его ложа. Так, количество клеток в инфильтратах в краевой зоне и в толще трансплантата в несколько раз ниже, чем в тканевом ложе. Возможно, это связано с наличием у трансплантата прочного каркаса, затрудняющего накопление внутри него дополнительной клеточной и тканевой массы. Очевидно, медленное разрушение и новообразование волокон вокруг сосудистых тяжей связано со слабой выраженностью околососудистой клеточной инфильтрации. Сохранившиеся волокна постепенно теряют аргентофильные свойства и приобретают гомогенный вид. При электронно-микроскопических исследованиях в зоне пролиферации по окружности трансплантата и межпучковых пространств определяются фибробласты с морфологическими признаками синтетической активности. Вокруг фибробластов отмечается тонкофибрилярный и хлопьевидный матрикс, а на поверхности фибробластов – образование тонких фибрилл.

На 30-е сутки трансплантат в целом сохранил свои размеры, но по периферии его обнаружива-

ется сплошная зона замещения, где в свою очередь можно выделить вышеописанные 3 зоны. В тканевом ложе, в ближайшем окружении трансплантата диаметры отдельных звеньев микроциркуляторного русла, за исключением венул (22-27 мкм) и посткапилляров (11-15 мкм), соответствуют таковым в отдалении от него.

Зона инфильтрации отдельными сосудисто-клеточными тяжами внедряется вглубь, обуславливая диффузно-очаговый тип замещения каркасного трансплантата. Сначала по межпучковым прослойкам рыхлой ткани прорастают кровеносные сосуды. Трансэндотелиальный переход лейкоцитов образует локальную околососудистую клеточную инфильтрацию. По составу в ней преобладают фибробласты и лимфоциты. Волокна эластической сети трансплантата в данный срок не имеют видимых признаков разрушения и замещения. В толще трансплантата, в окружении инфильтрировавших его сосудов тонкие коллагеновые волокна имеют признаки деструкции: гомогенный вид, неровные изъеденные края, снижение аргентофильности. Более крупные пучки волокон сохранили тинкториальные свойства и волокнистую упаковку. Вокруг них расположены гигантские многоядерные клетки. Появление их связано с особенностями строения и замещения данного трансплантата: компактный объемный каркас, укрепленный дополнительно эластическими волокнами, не позволяет лейкоцитам разволокнять пучки коллагеновых волокон на отдельные волокна.

Зоны пролиферации представляют собой узкую несплошную кайму из новообразованных клеток, волокон и сосудов по периферии трансплантата и множество, связанных с ней, клиновидных выпячиваний и тяжей, внедрившихся в толщу сохранившейся ткани.

В поздние сроки (90–360-е сутки) трансплантат сохраняется, хотя и постепенно уменьшается в размерах. Он становится более инфильтрированным новообразованными сосудами, клетками и волокнами, то есть замещение его идет отдельными тяжами между сохранившимися крупными каркасными волокнами. На гистологических срезах зоны замещения выглядят островками, которые постепенно сливаются между собой в отдаленные сроки. Состав клеток инфильтрата также постепенно меняется по этим срокам. На 90 и 180 сутки резко снижается количество нейтрофильных лейкоцитов и лимфоцитов, количество макрофагов и фибробластов в толще трансплантата остается примерно на одном уровне. Начиная с трех месяцев, в периферических зонах трансплантата, а также и в его толще наблюдается дифференциация коллагеновых волокон в пучки, в них появляется извилистость, фибробласты превращаются в фиброциты. Формирующиеся коллагеновые волокна ориентированы по всем осям пространства, как это было в пересаженном трансплантате. К году в периферических зонах замещения восстанавливаются ГАГ, разнонаправленные коллагеновые волокна объединяются в пучки, сосудистое русло формирует сетевидные

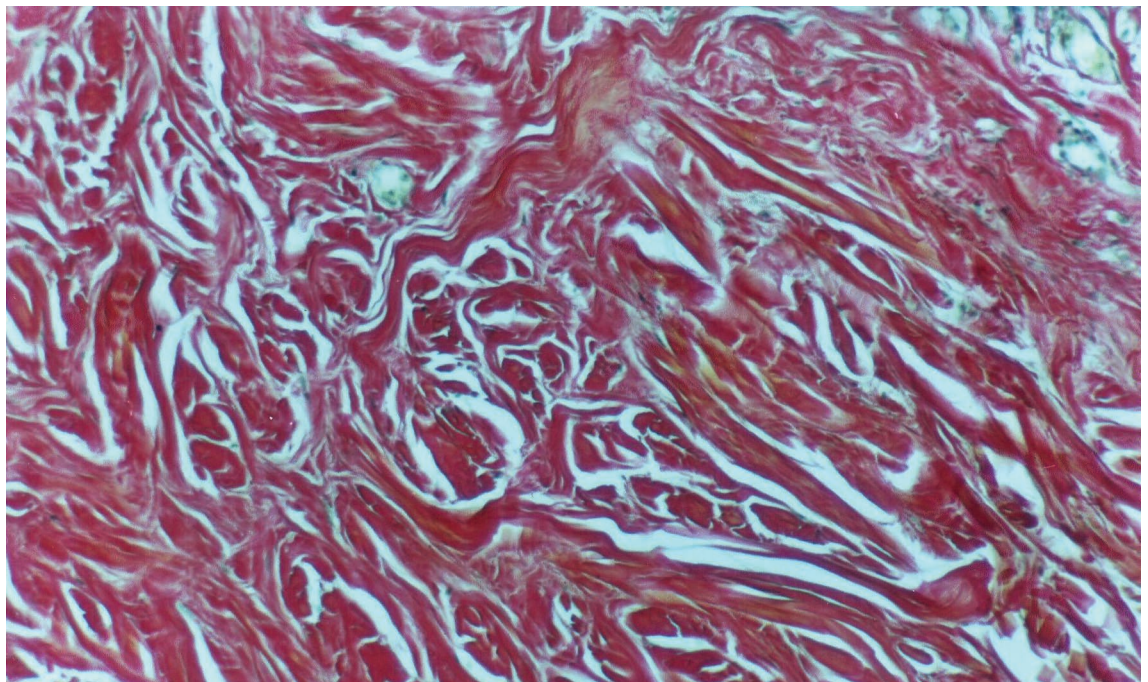
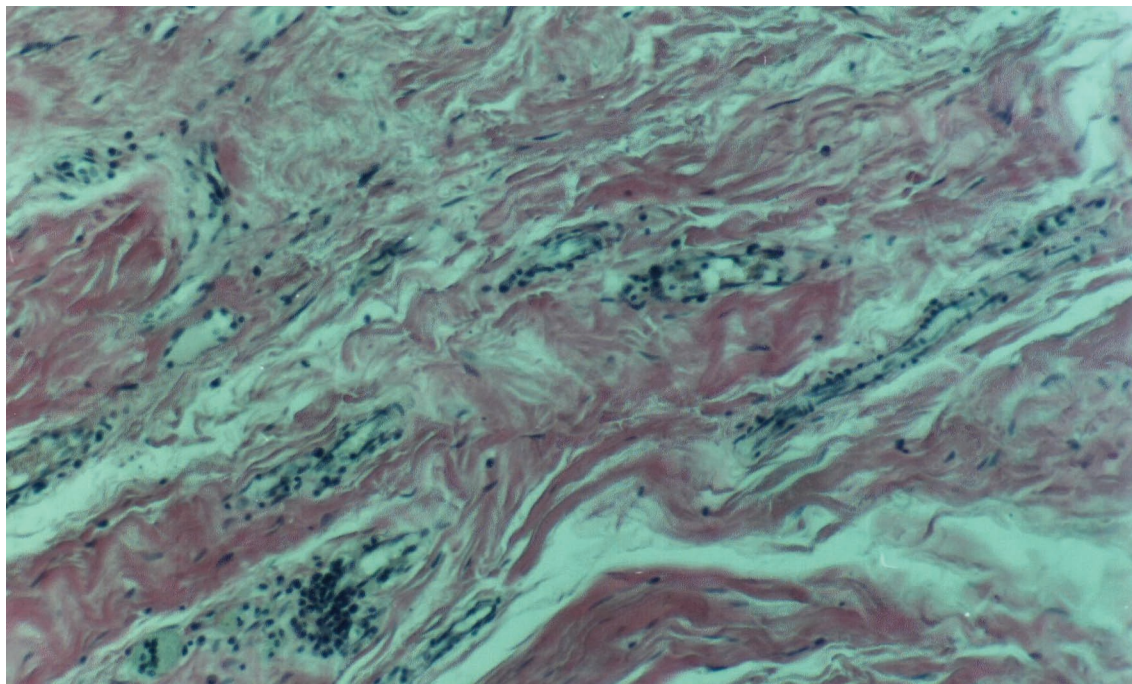


Рис. 1. Трансплантат для каркасной пластики. Биопсийный материал. 1,5 года после трансплантации. Сохранение структуры трансплантата. Окраска по Ван-Гизону. Об. 12,5. Гомаль – 3

Рис. 2. Трансплантат для каркасной пластики. Биопсийный материал. 1,5 года после трансплантации. Очаговая полиморфно клеточная инфильтрация трансплантата. Окраска гематоксилином и эозином. Об. 25, ок. 4



конструкции, диаметры звеньев микроциркуляторного русла, за исключением венулярного, становятся равными таковым в отдалении от трансплантата. В центральных участках последнего сохраняется незамещенная волокнистая ткань со множеством островков замещения. Эластические волокна трансплантата в срок до 1 года сохраняются незамещенными.

РЕЗУЛЬТАТЫ ИЗУЧЕНИЯ БИОПСИЙНОГО МАТЕРИАЛА

Исследование биопсийного материала при корригирующих операциях, в сроки от 2 месяцев до 3 лет после трансплантации показали: во всех случаях аллотрансплантаты приживали ареактивно, в их ложе отсутствовала выраженная сосудистая реакция, замещение аллотрансплантата происходило очень медленно, даже в сроки до 3 лет нами обнаружены различные размеры участки неизменных аллотрансплантатов (рис. 1, 2). На месте биоматериала формировался плотный регенерат, который по своим свойствам и размерам мало отличается от самих аллотрансплантатов, также не наблюдалось сморщивания и образования рубцов в проекции аллотрансплантата.

Клинически у всех больных в отдаленные сроки от 2 до 11 лет стойко сохраняется достигнутый косметический и функциональный эффект. Указанные

результаты операций объясняются свойствами консервированных аллотрансплантатов, которые характеризуются низкой антигенностью и медленным поэтапным замещением с образованием регенерата в виде плотной оформленной соединительной ткани.

ЗАКЛЮЧЕНИЕ

Таким образом, во всех случаях аллосухожильные нити и биоматериал для каркасной пластики приживают ареактивно, в их ложе отсутствует выраженная сосудистая реакция, замещение аллотрансплантатов происходило медленно. Так, при изучении клинического биопсийного материала даже в сроки до 3-х лет обнаруживаются участки аллотрансплантатов различных размеров. В области описываемых биоматериалов формируется плотный регенерат, который по своим свойствам и размерам мало отличается от самих аллотрансплантатов. Клинически у всех больных в отдаленные сроки от 2 до 5 лет отмечается стойкая ремиссия, сохраняется достигнутый косметический и функциональный эффект. Указанные результаты хирургических вмешательств при восстановительных операциях на мимических мышцах связаны с низкой антигенностью биоматериалов, а также их медленным и поэтапным замещением с образованием регенерата в виде плотной оформленной волокнистой соединительной ткани. Обращает на

себя внимание отсутствие признаков грубого рубцевания в виде неоформленной грубоволокнистой соединительной ткани.

В настоящей статье представлены результаты экспериментальных и клинико-морфологических исследований двух видов трансплантатов: аллосухожильного и биоматериала для каркасной пластики.

В клинике Всероссийского центра глазной и пластической хирургии накоплен многолетний опыт

применения данных трансплантатов при выполнении различных реконструктивных операций (Мулдашев Э.Р., 1990-2003; Вырупаев С.В., 2005).

Представленные вниманию стоматологов и челюстно-лицевых хирургов морфологические данные помогут специалистам в планировании и выполнении трансплантационных операций с учётом всех особенностей клинического течения заболеваний в каждом конкретном случае.

ЛИТЕРАТУРА

1. Р.Т. Нигматуллин, под ред. Э.Р. Мулдашева. Очерки трансплантации тканей. Уфа, 2003.

2. С.В. Вырупаев. Улучшение результатов хирургической реабилитации больных с новообразованиями и дефектами головы и шеи. Дис....доктор мед. наук. Уфа, 2005.