

# Хирургическое лечение кист кости у детей с применением аллокостного биоматериала Аллоплант

А.А. ГУМЕРОВ, Р.А. СЮНДЮКОВ

ГОУ ВПО «Башкирский государственный медицинский университет»

Уфа, Россия

*РЕФЕРАТ.* При хирургическом лечении костных кист у детей для заполнения дефекта кости использован в качестве пломбирующего материала аллокостный биоматериал Аллоплант производства лаборатории трансплантатов Всероссийский центр глазной и пластической хирургии (регистрационное удостоверение Министерства здравоохранения Российской Федерации № 901 от 22.07.87г.). Показана высокая эффективность оперативного лечения с использованием аллогенного биоматериала Аллоплант по сравнению с аллокостным трансплантатом, консервированного при низкой температуре. Выявлено ускорение регенераторно-репаративного процесса при использовании аллокостного биоматериала Аллоплант по сравнению с аллокостью консервированной при низкой температуре.

*КЛЮЧЕВЫЕ СЛОВА:* аллогенный аллоплант, костный криоконсервированный аллотрансплантат.

## ВВЕДЕНИЕ

Проблема диагностики и хирургического лечения костных кист у детей актуальна и требует к себе пристального внимания (В.А. Моргун, Д.Е. Зубков, 2003; А.И. Снетков, и соавт., 2003). Частота неблагоприятных исходов достигает 20-25% в виде рецидивов наличия остаточных полостей патологических переломов после операции, что заставляет более критично оценивать способы хирургического лечения (Б.Д. Ванчиков, 1998; А.Р. Франтов, 1999; Ю.Э. Чекириды, 1999; Д.Ю. Выборнов и соавт. 2002;

Г.Н. Берченко, А.Г. Франтов, 2003, J. Flams et al., 1978, S.C. Usoef et al., 1994).

Несмотря на большое количество способов оперативного лечения костных кист у детей, нет единого мнения на выбор того или иного метода операции (Г.Н. Берченко, А.Р. Франтов, 2003; Д.Ю. Выборнов, В.В. Шафранов, Е.Н. Бархунова и соавт., 2003; А.П. Крысь-Пугач, Р.В. Лучко, С.М. Марцек, 2003). Большинство клиницистов отдают предпочтение малотравматичным вмешательствам в виде пункций с введением в костную полость биологически активных веществ (С.Н. Гисак и соавт., 2000;

Ш.Р. Султанов, А.С. Сафаров, 2003; П.С. Андреев, 2003).

При оперативном лечении костных кист вопрос о выборе пластического материала для заполнения дефекта, образовавшегося после резекции патологического очага, также окончательно не решен. Ряд авторов для костной пластики используют аутокость (М.В. Волков, 1985; Ю.А. Атаманов и соавт., 1998; А.Р. Франтов, 1999), замороженные или формализованные аллокостные трансплантаты (А.П. Поздеев с соавт., 1998, Ю.А. Атаманов с соавт., 1998, А.И. Снетков с соавт. 1999, 2000; В.Ф. Куксов, 2001; П.Н. Солодовников, Г.А. Пальшин, 2003), другие — трансплантаты — биосовместимые рассасывающие полимеры (Т.Д. Ванчиков, 1998; Д.Ю. Выборнов и соавт., 2003).

Считают, что в лечении костных кист у детей перспективным является использование СВ-2 поля в режиме деструкции.

В последнее время в ряде исследований авторы используют аллокостный биоматериал Аллоплант при выполнении костно-пластических операций на лице (Ф.И. Какюмов, 2000; Н.Е. Сельский, 2000), однако сведений о применении Аллопланта при хирургическом лечении костных кист у детей в доступной литературе нами не обнаружено.

Вышеизложенное свидетельствует об актуальности и важности для практического здравоохранения разработки новых способов оперативного лечения дистрофических костных кист у детей.

#### *Цель исследования*

Улучшение результатов лечения кист кости у детей с применением аллокостных материалов серии Аллоплант.

#### *Задачи исследования*

1. Разработать рабочую клиническую классификацию и алгоритмы ранней диагностики кист кости у детей.
2. Определить показания и разработать методы и хирургического лечения кист кости с применением аллокостного материала Аллоплант.
3. Провести сравнительную оценку отдаленных результатов хирургического лечения больных с костной кистой, оперированных с применением аллокостного биоматериала Аллоплант и аллокостным трансплантатом, консервированным при низкой температуре.

## МАТЕРИАЛЫ И МЕТОДЫ ИССЛЕДОВАНИЯ

Проанализированы результаты обследования и лечения 103 детей в возрасте от 1 года до 15 лет с дистрофическими костными кистами за 6 лет (1996-2001 гг.) в детском ортопедическом отделении городской детской клинической больницы №17 г. Уфы.

В зависимости от применявшихся костно-пластических материалов при хирургическом лечении кист кости больные распределены в 2 группы (табл. 1). Первую, основную группу, составили 53 ребенка, которым для заполнения костной полости использовали аллокостные трансплантаты, изготовленные в лаборатории Аллоплант. Контрольную группу составили 50 больных, которым ранее выполнены костно-пластические операции с применением аллокостных трансплантатов, подготовленных консервацией при низкой температуре по методике ЦИТО.

**Таблица 1.** Распределение больных по видам кист и аллокостному материалу

Вид кисты	Группы больных			
	Осн. (I гр.)	Контр. (II гр.)	Итого	
			абс.	%
Аневризмальная	19	14	33	32,00
Дистрофическая солитарная активная	25	21	46	44,70
Дистрофическая солитарная пассивная	9	15	24	23,30
Всего	53	50	103	100

Мальчиков в обеих группах было 67 (65,04%), девочек — 36 (34,95%). Преобладание мальчиков можно объяснить тем, что дистрофические процессы, в частности асептические некрозы кости, более часто наблюдаются у лиц мужского пола (табл. 2.).

Наибольшая частота патологии — 61 (59,2%) случай приходится на возраст от 11 до 15 лет. При этом дистрофические солитарные кисты наблюдались в 70 (68,0%) случаях, аневризмальные — в 33 (32,0%). У детей младших возрастных групп преобладали аневризмальные кисты.

**Таблица 2.** Распределение больных по возрасту и полу

Возраст	Пол	Группы больных		Всего	
		I группа	II группа	абс.	%
1-3	Мальчики	0	1	1	0,97
	Девочки	2	2	4	3,88
4-6	Мальчики	2	3	5	4,85
	Девочки	1	2	3	2,91
7-10	Мальчики	9	12	21	20,38
	Девочки	3	5	8	7,76
11-15	Мальчики	24	16	40	38,80
	Девочки	12	9	21	20,40
15-18	Мальчики	35	32	67	65,05
	Девочки	18	18	36	34,95
Итого		53	50	103	100

## РЕЗУЛЬТАТЫ ИССЛЕДОВАНИЙ И ОБСУЖДЕНИЕ

Клиническая диагностика кист кости не всегда проста ввиду длительного течения без выраженных клинических проявлений. Жалобы на боль наблюдались в 32,04%, ограничение движений — в 25,24%, пальпируемая припухлость выявлялась лишь в 17,38%, патологический перелом наблюдался в 67,96% наблюдений. На основании анализа клинических признаков у 103 детей и литературных данных нами разработана рабочая клиническая классификация кист кости.

Доклиническая (бессимптомная) стадия — выявлена нами у 2 (1,9%) пациентов в возрасте 7 и 14 лет. В этих случаях заболевание выявлено случайно во время рентгенологического обследования по поводу патологии легких и при экскреторной урографии.

Начальная клиническая стадия наблюдалась у 19 (18,4%) детей, преимущественно с аневризмальной кистой. Основными симптомами заболевания были периодически повторяющиеся боли в области поражения, утомляемость. Длительность заболевания варьировала от 6 до 12 мес. у 17 человек и лишь у 2 детей достигала 3 лет.

Развернутая клиническая стадия заболевания диагностирована у 80 (77,7%) пациентов. Ведущим симптомом заболевания у 70 больных явился патологический перелом, у 10 больных при отсутствии патологического перелома основным клиническим

проявлением заболевания была пальпируемая болезненная опухоль.

На основе анализа клинических и дополнительных исследований нами разработан алгоритм диагностики, который предполагает проведение УЗИ при выявлении жалоб и ранних клинических симптомов. Обнаружение на УЗИ каких-либо сомнительных участков в виде истончения, разрушения или уплотнения костной ткани является основанием для целенаправленного выполнения рентгенологического, компьютерной томографии (КТ). Проводимый комплекс исследований способствует постановке диагноза и определяет показания к оперативному лечению.

Всего оперировано 103 ребенка. Распределение больных по группам и методам хирургического лечения представлено в табл. 3.

**Таблица 3.** Распределение больных по способу хирургического лечения

Метод лечения	Группы больных				Всего	
	I группа		II группа		абс.	%
	абс.	%	абс.	%		
Краевая резекция, аллопластика	38	71,79	49	88,00	87	84,46
Сегментарная резекция	4	7,55	1	2,00	5	4,85
Краевая резекция, аллопластика, металлоостеосинтез	11	20,75	0	0	11	10,68
Всего	53	100	50	100	103	100

Первую, основную группу, составили пациенты, которым для заполнения костных полостей использовали Аллоплант; вторую, контрольную, составили больные, которым ранее выполнялись костно-пластические операции с применением аллокостных трансплантатов, консервированных замораживанием.

Нами уточнены показания к различным оперативным вмешательствам при хирургическом лечении кист кости у детей.

Показанием к операции краевой резекции с применением аллокостного трансплантата серии Аллоплант является наличие солитарной или аневризмальной костной кисты размером более 5 см<sup>3</sup> при локализации в диафизе или метафизе и сохранности кортикального слоя кости.

Показанием к краевой резекции в сочетании с металлоостеосинтезом и аллокостной пластикой является наличие активной формы кисты с истончением кортикальной пластины кости, рецидив кисты, опасность патологического перелома.

Сегментарная резекция кости и патологического очага с аллокостной пластикой и металлоостеосинтезом показана при рецидиве кисты или при наличии патологического перелома.

При выполнении краевой резекции поднадкостнично иссекалась часть кости до половины ее окружности и на всем протяжении патологического очага. Надкостницу частично иссекали в измененных участках. Образовавшаяся полость выполнялась измельченной костной крошкой («щебенкой»). Рана послойно зашивалась наглухо.

При значительном разрушении кортикального слоя кости, когда имелась опасность патологического очага, краевая резекция и костная пластика

дополнена на костном металлоостеосинтезом пластиной и винтами, АО у 11 детей. Сегментарная резекция, аллокостная пластика и металлоостеосинтез выполнены 4 детям I группы.

В целом число послеоперационных осложнений составило в первой группе 6 (11,32%) случаев и 7 (14,0%) — во второй. В I группе воспалительные осложнения наблюдались в виде нагноения раны — 1, отторжения Аллопланта — 1, патологического перелома — 3; во II группе осложнения в виде нагноения раны — 2, обострения пиелонефрита — 1, патологического перелома — 3, отторжения имплантата — 1. Следует отметить, что в случаях нагноения раны в последующем произошло полное восстановление структуры кости.

Применение дифференциально-диагностических таблиц, алгоритма обследования, широкое использование УЗИ, КТ, рациональная предоперационная подготовка, а главное, тщательно разработанная техника операции, позволили в 2,5 раза сократить сроки дооперационного обследования и уменьшить время пребывания больного в стационаре на 4 койко-дня.

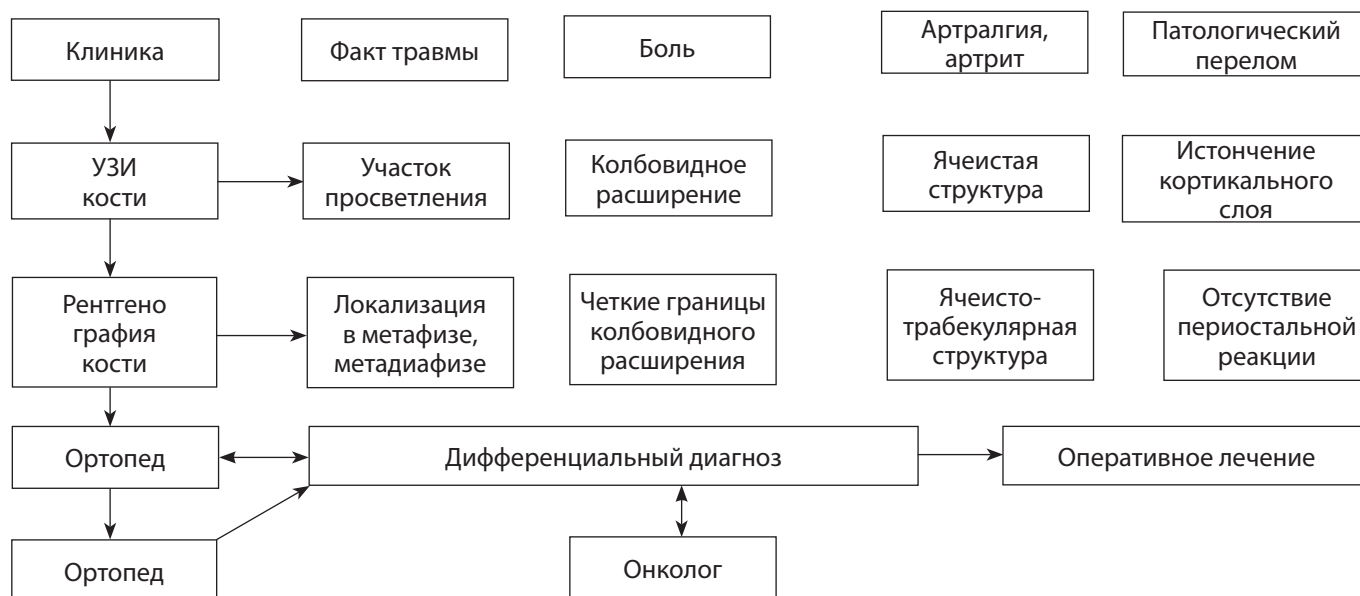
У пациентов, оперированных с применением костных трансплантатов серии Аллоплант, гипсовую иммобилизацию сокращали на 1 мес., по сравнению с детьми, оперированных с использованием аллокости, консервированной при низкой температуре, что позволило в более ранние сроки начать лечебную гимнастику и дозированную нагрузку оперированной конечности.

Разработанные оперативно-технические приемы и рациональное ведение послеоперационного периода снизили осложнения с 14% — в контрольной группе, до 11,3% — в основной группе.

**Таблица 4.** Отдаленные результаты оперативного лечения в зависимости от вида кисты и костно-пластического материала

Отдаленные результаты	Вид кисты						Итого			
	аневризмальная		дистрофическая солитарная активная		дистрофическая солитарная пассивная		всего		абс.	%
	I гр.	II гр.	I гр.	II гр.	I гр.	II гр.	I гр.	II гр.		
Хорошие	12	5	20	13	6	6	38	24	62	70,45
Удовлетворительные	1	2	1	1	1	2	3	5	8	9,10
Неудовлетворительные	3	7	2	6	0	0	5	13	18	20,45
Всего	16	14	23	20	7	8	46	42	88	100,0
	30		43		15		88			

Таблица 5. Алгоритм диагностики кист кости у детей



## ВЫВОДЫ

Разработанная клиническая рабочая классификация и алгоритм диагностики костных кист у детей позволяет своевременно распознать указанные заболевания на догоспитальных этапах, уменьшить число осложнений, тем самым улучшить результаты лечения.

Результаты хирургического лечения костных кист у детей зависят от правильности выбора метода операции. Показанием для краевой резекции патологического очага с заполнением (полости кисти) дефекта аллокостью Аллоплант является киста размерами более 5 см<sup>3</sup>. Наличие обширной костной кисты с разрушением кортикального слоя и опасности патологического перелома методом выбора является краевая резекция с замещением дефекта Аллоплантом в сочетании с накостным металлоостеосинтезом.

Сравнительное изучение отдаленных результатов оперативного лечения костных кист показывает высокую эффективность хирургического лечения костных кист с использованием аллокостного биоматериала Аллоплант по сравнению с применением аллокостного трансплантата, консервированного при низкой температуре, о чем свидетельствует увеличение хороших результатов на 25,5%, уменьшение количества осложнений и рецидивов более чем в 2,5 раза.

Репаративные процессы после замещения дефекта кости аллокостным биоматериалом Аллоплант проявляются в восстановлении структуры костной ткани к 12-18 месяцам, а при использовании аллокостного консервированного материала — к 2 годам, что свидетельствует о стимулирующем влиянии Аллопланта на репаративные процессы в костной ткани.

Для ранней диагностики кист кости у детей целесообразно использование ультразвукового метода исследования.

С целью уменьшения диагностических ошибок и совершенствования преемственности в лечении необходимо применять рабочую клиническую классификацию и предложенный алгоритм диагностики.

Разработанные методы оперативного лечения костных кист у детей с применением аллокостного материала Аллоплант являются малотравматичными и эффективными, что позволяет рекомендовать их применение в клинической практике.

При обширных процессах остеолита со значительным истончением кости, когда имеется опасность патологического перелома, целесообразно выполнять краевую резекцию и аллокостную пластику в сочетании с накостным меташюстеосинтезом.

Диспансерное наблюдение за оперированными детьми должно продолжаться до завершения процессов костного роста.

## ЛИТЕРАТУРА

1. Оперативное лечение костных кист у детей // Новые технологии в медицине: Матер, регион, научно-практич. конф., посвящ. 25-летию НПО БГМУ, -Уфа, 2001. — С. 126 (соавт.: Гумеров А.А., Давлетшин Р.И.).
2. К применению костных трансплантатов серии Аллоплант в детской ортопедии // Новые технологии в медицине: Матер, регион. Научно-практич. конф., посвящ. 25-летию НПО БГМУ. — Уфа, 2001. — С. 126 (соавт.: Гумеров А.А., Давлетшин Р.И.).
3. Значение костной пластики в лечении костных кист у детей // Актуальной проблемы детской хирургии: Матер. Первой Респ. научно-практич. конф. с международ. участием. — Махачкала, 2001. — С. 20 (соавт.: Гумеров А.А., Давлетшин Р.И., Еникеев П.Р., Гафуров Р.Ф.).
4. Оперативное лечение костных кист у детей // Новые технологии в медицине: Матер, регион, научно-практич. конф., посвященной 25-летию НПО БГМУ. — Уфа, 2001. — С. 126 (соавт.: Гумеров А.А., Давлетшин Р.И., Еникеев А.Р.).
5. Дифференциальная диагностика костных кист у детей // Матер, научно-практич. конф., посвящ. 30-летию со дня открытия РДКБ. — Уфа, 2002. — С. 176 (соавт.: Гумеров А.А., Давлетшин Р.И., Еникеев А.Р.).
6. Некоторые варианты оперативных вмешательств при лечении костных кист у детей // Матер, научно-практич. конф., посвящ. 30-летию со дня открытия РДКБ. — Уфа, 2002. — С. 181-182 (соавт.: Давлетшин Р.И., Гумеров А.А., Гафуров Р.Ф., Стрепетков Е.В.).
7. Репаративная регенерация костной ткани после хирургического лечения костных кист у детей // Матер, научно-практич. конф., посвящ. 30-летию со дня открытия РДКБ. — Уфа, 2002. — С. 182-183 (соавт.: Давлетшин Р.И., Юмагулов З.Ш., Субаев Ф.У., Чечко С.М.).
8. Значение металлоостеосинтеза при лечении кист кости у детей // Оптимальные технологии диагностики и лечения в детской травматологии и ортопедии, ошибки и осложнения: Матер, симпозиума детских травматологов-ортопедов России. — Волгоград, 2003. — С. 360-361 (соавт. Гумеров А.А., Давлетшин Р.И.).
9. Результаты лечения кист кости у детей с применением аллоплантатов серии Аллоплант // Оптимальные

технологии диагностики и лечения в детской травматологии и ортопедии, ошибки и осложнения: Матер, симпозиума детских травматологов-ортопедов России.- Волгоград, 2003. — С. 361-363 (соавт.: Гумеров А.А., Давлетшин Р.И.).

10. Особенности репаративной регенерации костной ткани при лечении кист кости у детей с использованием аллоплантатов серии Аллоплант // Здравоохранение Башкортостана: Матер, третьего симпозиума ортопедов-травматологов и протезистов РБ. — 2003. — № 6 — С. 23 (соавт. Гумеров А.А., Давлетшин Р.И.).
11. Ранняя диагностика кист кости у детей // Там же. — С. 24 (соавт.: Давлетшин Р.И.).
12. Способ эндовидеоассистированного лечения костных кист у детей // Там же. — С. 142 (соавт.: Алянгин В.Г., Давлетшин Р.И., Викторов В.В., Еникеев А.Р., Гафуров Р.Ф.).

## РАЦИОНАЛИЗАТОРСКИЕ ПРЕДЛОЖЕНИЯ

1. Способ лечения костных кист у детей. Удостоверение на рационализаторское предложение № 2431 от 20.11.01 г., выданное Башкирским государственным медицинским университетом (соавт.: Давлетшин Р.И., Еникеев А.Р.).
2. Способ профилактики патологических переломов при лечении костных кист у детей. Удостоверение на рационализаторское предложение № 2432 от 20.11.01 г., выданное Башкирским государственным медицинским университетом (соавт.: Давлетшин Р.И., Еникеев А.Р.).
3. Способ хирургического лечения аневризматической кисты кости. Удостоверение на рационализаторское предложение № 2510 от 06.06.02 г., выданное Башкирским государственным медицинским университетом (соавт.: Гумеров А.А., Давлетшин Р.И.).
4. Способ диагностики опухолей и кист кости у детей. Удостоверение на рационализаторское предложение № 2511 от 06.06.02 г., выданное Башкирским государственным медицинским университетом (соавт.: Гумеров А.А., Давлетшин Р.И.).